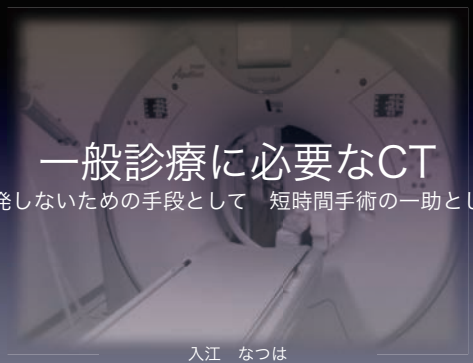

一般診療に必要なCT

再発しないための手段として　短時間手術の一助として

入江　なつは

CT画像診断と外科

体表の腫瘍
- 猫の背部のできた腫瘍
- 肋骨の腫瘍

門脈体循環シャント

CTを必要とする体表腫瘍

浸潤度の高い悪性腫瘍をどう切除するか

体表腫瘍に対するCT検査

CTを行うFlag

- 猫の背部のできた腫瘍
  猫の注射部位反応性肉腫(FISS)
- 肋骨の腫瘍
  軟骨肉腫／骨肉腫／血管肉腫

確実な切除を行わないと抜糸時には再発

猫の背部の腫瘍
注射部位反応性肉腫
FISS

- ワクチン肉腫
  →Feline Injection Site Sarcoma
- 非常に未分化で高悪性度
- 遠隔転移より局所浸潤が強い
- 高齢猫の体幹に発生した急速に大きくなる腫瘍は要注意！

猫の背部の腫瘍
注射部位反応性肉腫
FISS

- CTで体表血管に浸潤している腫瘍を検出する
- CTで深部への浸潤（筋層／骨膜）を検出する

全てを切除し再発を防ぐ

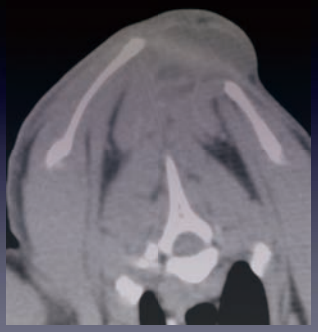

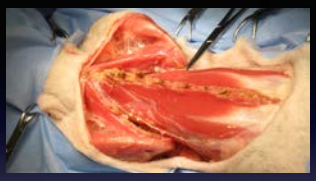

体表腫瘍に対するCT検査

高齢猫の背部に発生する腫瘍

||

悪性腫瘍である可能性

腫瘍の深さと広がりを知るためにCT検査を行う

肋骨に発生する腫瘍

骨肉腫／軟骨肉腫／線維肉腫／肥満細胞腫／血管肉腫

- 側腹にできた可動性のない腫瘤は肋骨原発の可能性
- X線検査では切除可能かが不明
- 軟部組織の浸潤も考えて切除範囲を決定する
- 不完全切除は局所再発が起こりやすい
- 予後は腫瘍によって変化する

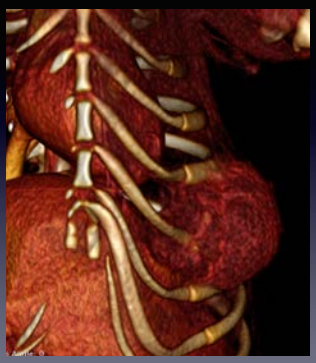

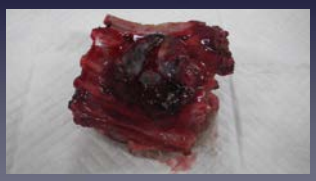



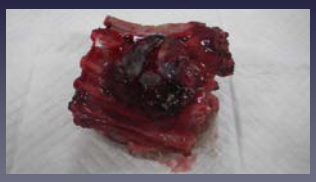

肋骨に発生する腫瘍に対するCT検査

側腹部で可動性に乏しい腫瘍

||

肋骨原発である可能性

CT検査によって肋骨切除の範囲と皮膚再建が可能であるかを知る

門脈体循環シャント

Port Systemic Shunt -PSS-

安全に行うための術前検査、術後管理

門脈体循環シャントは肝臓が発育するまでが周術期

- PSSの発見～術前検査
- 術前投薬
- 手術
- 術後～術後５日
- 術後６日～１４日（抜糸）
- 術後９０日検診

CTによる確定診断

PSSの発見～術前検査でみられる異常値

- 肝機能低下による低値
  Alb, BUN, T-Cho, Glu
- 肝機能低下による高値
  NH_3, TBA(絶食時・食後２時間)
- 血液凝固系の低下
  血小板, PT, APTT, Fib, AT

(アミノ酸異常代謝によるBCAA低下)
(〃 AAA増加)



術前投薬または手術までの内科治療

- 蛋白質制限食
  l/d、肝臓サポートなど
- 血中NH_3を下げる
  ラクツロース（モニラック）など
- 術後てんかん発作の予防
  フェノバルビタール、レベチラセタム
  など
  （術前３～５日前より服用）
  （術後５～７日間服用）

Attenuation of EH-PSS with cellophane band

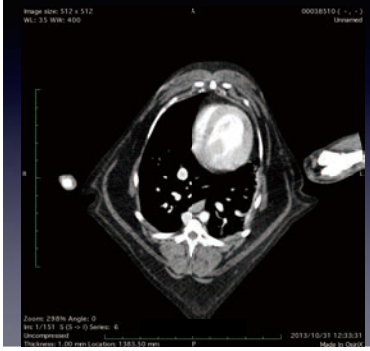

Attenuation of EH-PSS with cellophane band

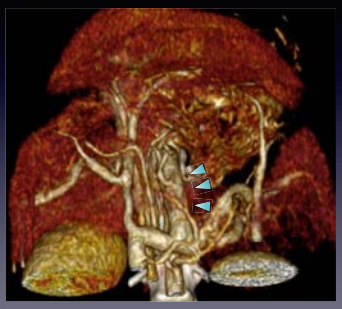

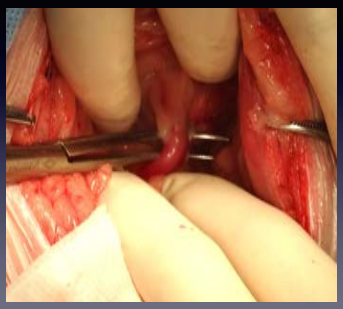

Attenuation of EH-PSS with cellophane band

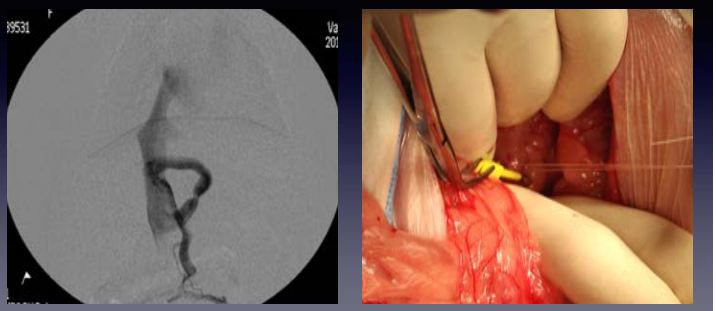

Attenuation of EH-PSS with cellophane band

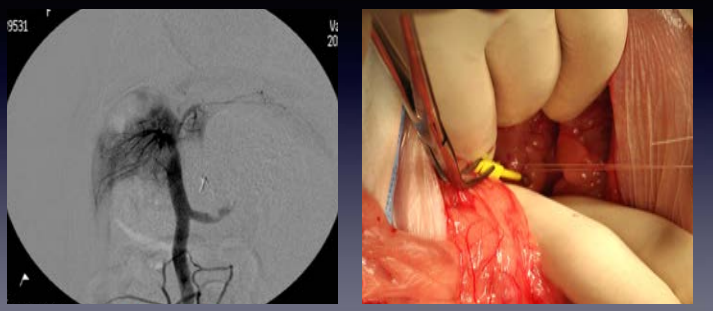

Attenuation of EH-PSS with cellophane band

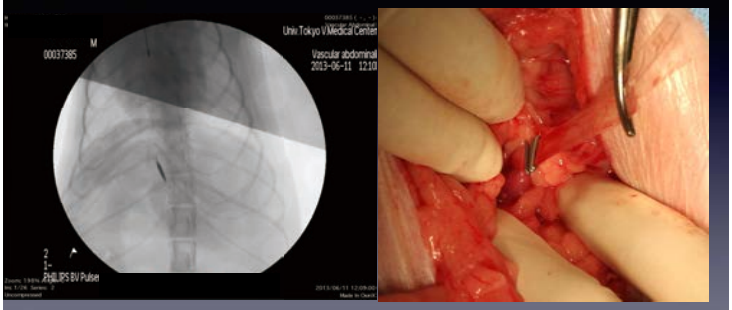

手術成績

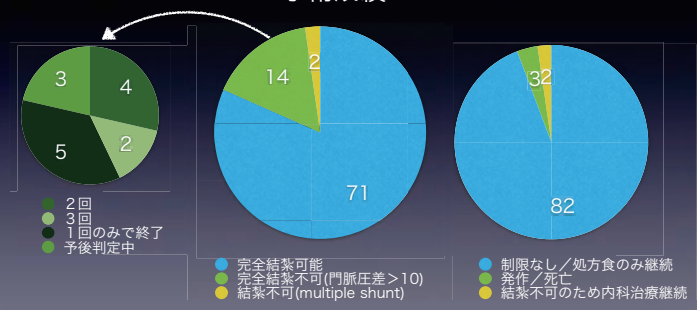

８７症例(2010年1月～2014年10月)

術後（術前と術後14日）の変化
血液生化学検査で改善するものしないもの

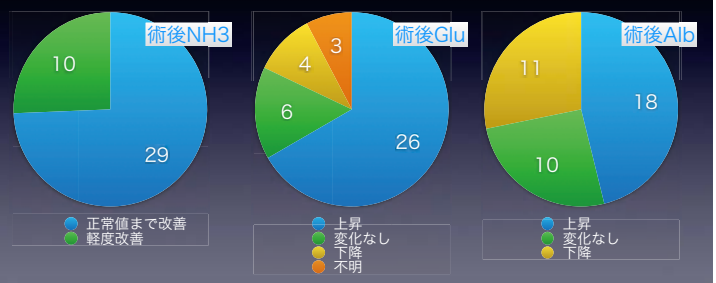

３９症例(2013年1月～2014年10月)

術後（術前と術後90日）の変化
血液生化学検査で改善するものしないもの

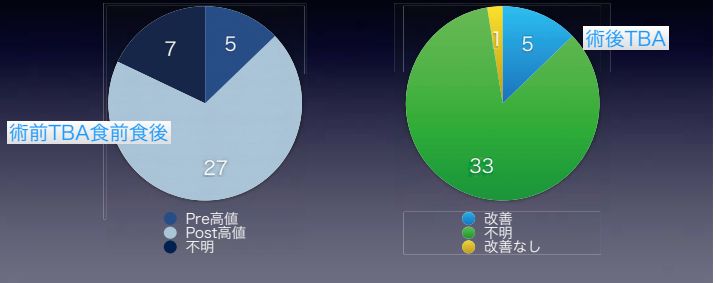

３９症例(2013年1月～2014年10月)

肝臓低形成によるの血液凝固系への影響
肝臓の病理組織検査結果

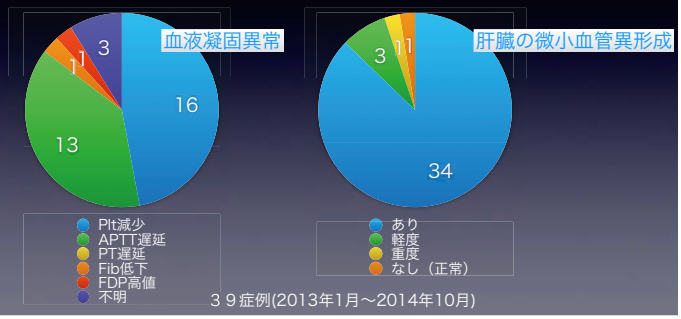

３９症例(2013年1月～2014年10月)

門脈体循環シャントを見逃さない
安全に治療するために

発作時だけではなく、発育不良
／若齢の泌尿器疾患にもNH3を
ルーティーンで測定する

||

早期発見による内科治療は重要！

CT検査でより安全で短時間
の手術が可能