

様々な口腔内MASS -勝つためのポイント-

Never Give Up Never
動物救急センター　入江なつは

口腔内腫瘍／腫瘤病変

- **歯列に発生**
（歯根骨膜との関連）
- **硬口蓋／軟口蓋に発生**
（鼻腔／鼻咽頭との関連）
- **咽喉頭に発生**
（頸部軟部組織、耳道との関連）
- **舌に発生**
（下顎／咽頭との関連）
- **口唇に発生**
（周囲皮膚との関連）

MDHの線維肉腫

口腔内MASSが見つかる時

- 顔貌の変形
（目の下の腫れ）
→PM4歯槽骨膜炎
- 流涎／疼痛
（口唇／上顎／舌の病変）
→口内炎、猫の好酸球性肉芽腫
- 嚥下／呼吸困難
（舌／咽喉頭の病変）
→唾液粘液嚢腫
- 偶発的に発見
（開口時／スケーリング／挿管時）

猫の線維肉腫

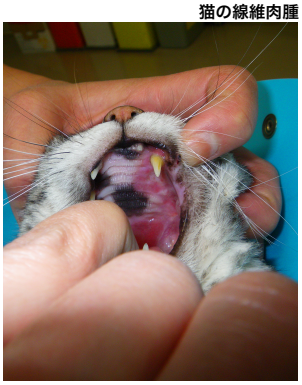

口腔内MASSを診断する

CT

組織診断

炎症性のMASS

- 単発／多発性炎症性過形成
- 歯槽骨膜炎
- 舌下／咽頭の唾液粘液嚢胞　←呼吸困難の危険性
- 猫の好酸球性肉芽腫
- 各種歯原性嚢胞　など　←顔面変形の可能性

良性腫瘍

- 歯原性のもの
歯原性線維腫／棘細胞性エナメル上皮腫／エナメル上皮腫／線維性エナメル上皮腫／アミロイド産生性歯原性腫瘍／猫の線維誘導性歯原性腫瘍
- 歯原性ではないもの
ウィルス性パピローマ／その他（線維腫, 血腫, 脂肪腫, 軟骨腫, 骨腫）
- 悪性の可能性のあるもの
肥満細胞腫／形質細胞腫

悪性腫瘍

- 悪性黒色腫 Malignant Meranoma (MM)
- 扁平上皮癌 Squamous Cell Carcinoma (SCC)
- 線維肉腫 Fibrosarcoma (FSA)
- 骨肉腫 Osteosarcoma (OSA)

良性MASSへのアプローチ

炎症性Massアプローチの注意点

1. 咽頭の唾液粘液嚢腫

   通常の唾液粘液嚢腫と同時発生、または唾液粘液嚢腫の既往歴がある

   挿管時に発見されることが多い

   呼吸困難の場合、緊急性が求められる

咽頭の嚢胞は造窓し
関連する唾液腺摘出を行う

炎症性Massアプローチの注意点

2. 歯原性嚢胞

   萌出しなかった歯によって、顎骨内に嚢胞が形成される

   レントゲンで骨融解と嚢胞内に歯がみとめられる

   大きくなり採食困難や眼球を圧迫することがある

嚢胞の範囲をCTで確定し
内張りする細胞層を切除する

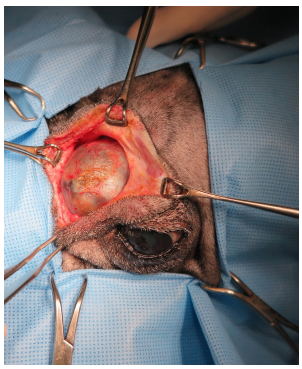

良性腫瘍 でも…
組織学的には良性、挙動が悪性

1. 棘細胞性エナメル上皮腫

   深部の病巣の方が広い、骨浸潤が強い

2. アミロイド産生性歯原性腫瘍

   石灰沈着を伴った骨浸潤

   局所再発が多い

3. 猫の線維誘導性歯原性腫瘍

   若齢猫に見られる、成長が早く、浸潤性が強い

口腔／口唇の手術の注意点

Surgery of oral cavity

- 術後の裂開を防ぐ
- 出血を抑える
- 閉創時のPoint

切開にモノポーラを使用せず、止血はバイポーラを用いる

解剖を熟知する

粘膜フラップを使う

パワーツールを使うときは冷却水を使う

Surgery of oral cavity

- 術後の裂開を防ぐ
- 出血を抑える
- 閉創時のPoint

骨切りの際には、吻側と側方から始め、尾側は最後に行う

一度大きな出血が起こったら、止血よりも先に切除する

CTで血管の位置をあらかじめ把握する

Surgery of oral cavity

- 術後の裂開を防ぐ
- 出血を抑える
- 閉創時のPoint

粘膜下織の縫合と、粘膜面の縫合と、できる限り２層で縫合する

3-0/4-0モノフィラメント吸収糸

テーパーカット針を用いる

部位別の手術方法と注意点

口唇と口蓋の手術

口唇または口蓋の腫瘍切除は、全層切除が望ましい

←フラップによる形成が必要

- 口唇の手術
  ←Axial pattern flapの使用
- 口蓋の手術
  ←耳介軟骨フラップの使用

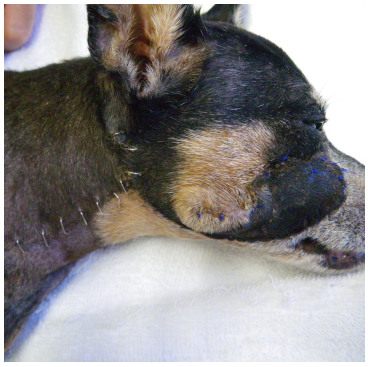

顎切除

顎切除の成功
＝
局所病変のコントロール

上顎切除／下顎切除

吻側は0.5cm、尾側は1cmのマージンが推奨される

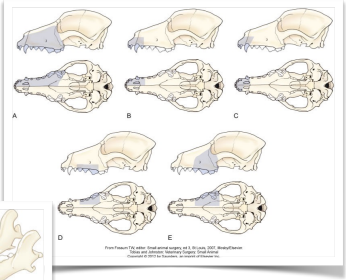

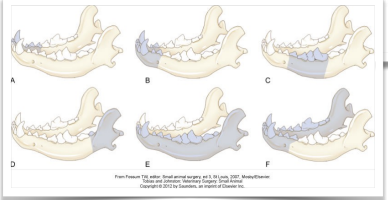

CTでマージンを決定

上顎部分切除

尾側マージンは確保が難しいため、
術前の評価が重要

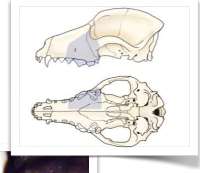

線維肉腫

上顎部分切除

吻側はマージン確保が比較的容易
確実に切除することを目標に置く

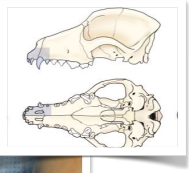

猫線維誘導性
歯原性肉腫

下顎吻側切除

吻側切除は予後が良い
→早めの切除を！



リンパ肉腫



扁平上皮癌

下顎片側全摘／亜全摘

手術をしなければ
厳しい予後

VS

手術をすれば
一時的なQOLの改善

扁平上皮癌

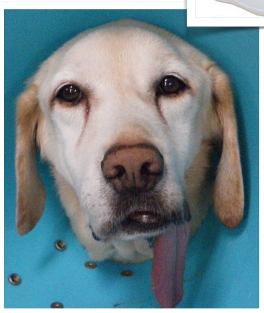

骨肉腫

舌切除と扁桃切除

呼吸困難が主訴
II
CT検査と手術を同時に行う

- 舌切除
  部分切除／吻側切除
  subtotal（75%以下の切除）
  near-total（75%以上の切除）
- 扁桃切除
  両側の同時切除が望ましい

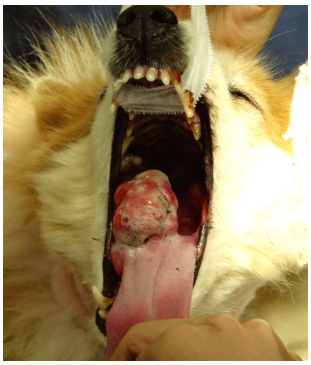

顆粒細胞腫

病理が悪性腫瘍だったなら

ー追加治療と予後ー

悪性黒色腫

-Malignant melanoma-

MST (median survival time)

2m ⬅無治療

5-17m(8-9.5m) ⬅手術のみ

腫瘍∅ 2cm

4.5-10m ⬅上顎切除の場合

9-11m ⬅下顎切除の場合

PFS (progression-free survival)

6-19m ⬅放射線のみ

? Chemo / IT ?

扁平上皮癌

-Squamous cell carcinoma-

犬 MST 3-26m(18m) ⬅手術のみ（34m 手術＋放射線）

PFS 7-28m(16m) ⬅放射線のみ

PM2より吻側は予後が良い

SCC vs RAD
犬＝良
猫＝不良

猫 MST 2m (45d) ⬅手術のみ

2-6m ⬅手術＋放射線または化学療法

2-6m ⬅放射線＋化学療法

(14m ⬅手術 下顎片側切除 ＋放射線)

線維肉腫

-Fibrosarcoma-

犬 MST 9-12m ⬅手術のみ

11-12m 上顎切除 (術後再発率 33%)

10-11m 下顎切除 (術後再発率 10%)

MST 7-45m ⬅放射線のみ（PFS 26m ）

術後再発率は高い
上顎＞下顎

猫 二番目に多い口腔内腫瘍

顎切除が推奨される

放射線／化学療法は緩和的な治療にすぎない

骨肉腫

-Osteosarcoma-

転移率； 28% 他部位のOSAと異なり低い

予後不良因子 細胞形態が未分化なものは予後が悪い

上顎切除後 MST 4-10m

1年生存率 17-27%

局所再発率 33%

下顎切除後 MST 14-18m

1年生存率 35-71%

局所再発率 15-28%

+ RAD/Chemo/IT
あまり効果はない

本日のまとめ

口腔内腫瘍をどう捉えて対処するか

口腔内MASSに何をすべきか

- 口腔内腫瘍は腫瘍であるゆえ全身性疾患であるが、局所をコントロールすることが大きなQOLの改善につながる
- 画像診断と病理組織検査で手術手技を検討する
- 確立されている補助療法を活用する
- 最良でない治療は、最悪の事態をもたらす危険性がある
- 治療法／予後の正しい知識をオーナーに伝え、悔恨なきよう助言する