EMERGENCY ROOM

# 救急病院でみられる血腹症例

ER動物救急センター文京
高橋洋介

## こんな症例来ませんか…

**Case1：14歳　ウェルシュコーギー　避妊雌**

経過：前日夜から呼吸促迫
　　朝から元気無く、ぐったりしている
受診時身体検査所見（第1病日）
　T：36.0℃　P：140/min　R：48/min
　可視粘膜蒼白　CRT正常
　股動脈触知弱い

## こんな症例来ませんか…

CBC

| | | |
|---|---|---|
| WBC | 242 | $\times 10^2$ /μl |
| RBC | 8.79 | $\times 10^6$ /μl |
| Hgb | 12.6 | g/dl |
| PCV | 41.0 | % |
| MCV | 46.6 | fl |
| MCHC | 30.7 | g/dl |
| PLT | 13.6 | $\times 10^4$ /μl |

腹水

| | | |
|---|---|---|
| PCV | 31 | % |

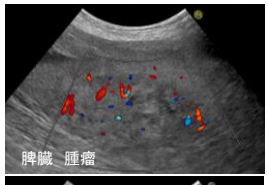

## こんな症例来ませんか…

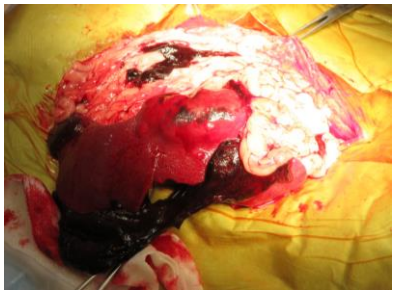

病理結果：血管肉腫

## 腫瘍性疾患に占める血腹割合 @ER文京

4月から11月末までの8ヶ月間：14例

- 総論
- 血腹の原因　犬と猫の違い

## 今更ですが…血腹とは？

- 血腹の定義
  腹腔内に血液の貯留または出血性の腹水
- 原因

**外傷性**
鈍性外傷　穿孔性外傷

**非外傷性**
自然発生性
肝臓・脾臓捻転・脾臓梗塞
胃拡張・胃捻転
原発性・続発性凝固障害
腹腔内臓器の良性・悪性腫瘍の自壊

*Veterinary Surgery small animal* p1420-21

## 今更ですが…血腹とは？

治療の流れ

1. 有効循環血液量の確保・維持
2. 血腹を診断し、検査異常値の特定
3. 酸素運搬能力の維持
4. 活動性出血を止める

*Journal of Veterinary Emergency and Critical Care* 18(1) 2008, p 40-53

## 血腹の原因

| | | n | 外傷 | 非外傷 | |
|---|---|---|---|---|---|
| | | | | 腫瘍 | 非腫瘍 |
| *JAVMA*2013 Vol 242, No.10, May 15 | dog | 83 | 6 | 67 | 10 |
| *AAHA*2009 Vol.45:72-77 | dog | 60 | / | 57 | 3 |
| *AAHA*2003 Vol.39:518-522 | dog | 30 | / | 27 | 3 |
| *JAVMA*2010 Vol 236,No.9 May 1 | cat | 65 | / | 30 | 35 |

## 猫における自然発生性の血腹65症例

*JAVMA*2010
Vol 236,No.9 May 1

1994年～2006年　7施設の2次診療施設で調査
6大学　1民間2次診療施設

腫瘍性の原因：30例
血管肉腫：18　肝細胞癌：4　肝胆管癌：1　脾臓リンパ腫：1　腎芽腫：1
脾臓組織球肉腫：1　膵腺癌：1　腎腺癌：1　胆管嚢胞腺腫：1　扁平上皮癌肝転移：1

非腫瘍性の原因：35例
凝固障害：8　肝臓壊死：8　膀胱破裂：5
肝アミロイドーシスに続発する肝破裂：4　胃潰瘍：2　肝臓血腫：2
肝炎：2　十二指腸潰瘍：1　腎偽嚢胞：1　FIPによる肝破裂：1　FIPによる腎炎：1

**退院出来たのはわずかに8頭（12%）**
8頭のMST：54日（5-1825日）　50頭が安楽死　15頭も調査中に死亡

## 血腹の原因　まとめ

- 犬では腫瘍性疾患が圧倒的に多い
- 猫では非外傷性の血腹は稀
  肝臓由来が多く、腫瘍と非腫瘍性疾患は半々
  予後は悪い

- 脾臓腫瘤
- 脾臓摘出術の術後合併症

## 血腹の原因となった腫瘍発生部位 @ ER文京

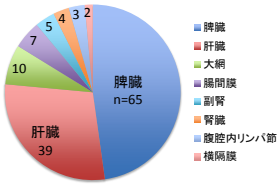


血腹の犬83症例の腫瘍発生部位
（原発・転移を含む）
*JAVMA* vol.242 No.10 May.15,2013

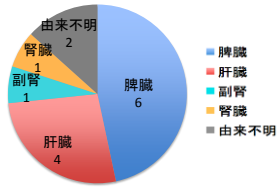


文京での血腹症例
腫瘍発生部位
14症例

## Case2：15歳　ビーグル　去勢雄

経過：急に歩き方がヨタヨタし、倒れた
　　HDにて血腹を疑われ当院紹介受診

受診時身体検査所見
BW：12.7kg　T：39.7℃　P：114/min　R：Panting
CRT正常　意識状態清明
股動脈圧触知可能

## Case2

### CBC

| | | |
|---|---|---|
| WBC | 137 | $\times 10^2$ /μl |
| RBC | 5.97 | $\times 10^6$ /μl |
| Hgb | 13.6 | g/dl |
| PCV | 38 | % |
| MCV | 64.3 | fl |
| MCHC | 35.4 | g/dl |
| PLT | 21.1 | $\times 10^4$ /μl |

### 凝固系検査

| | | |
|---|---|---|
| PT | 8.1 | sec |
| APTT | 22.6 | sec |
| Fib | 437 | mg/dl |
| PT活性 | 71.4 | % |

### 生化学

| | | |
|---|---|---|
| ALT | 51 | U/l |
| ALP | 1026 | U/l |
| BUN | 17.8 | mg/dl |
| CRE | 0.8 | mg/dl |
| TP | 6.6 | g/dl |
| Alb | 2.1 | g/dl |
| Tbil | 0.1 | mg/dl |
| CRP | >7.0 | mg/dl |
| Na | 139.8 | mEq/l |
| K | 4.28 | mEq/l |
| Cl | 117.3 | mEq/l |

## 腹部X線検査

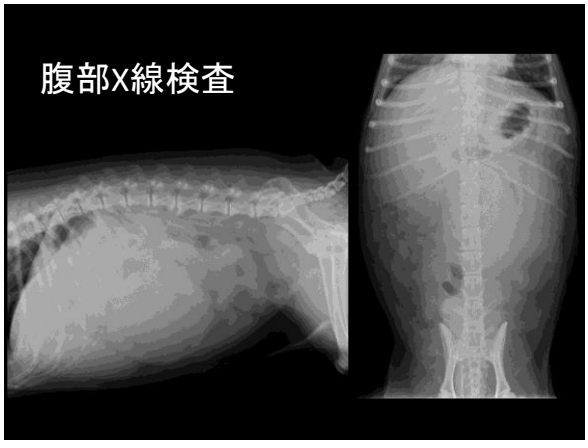

## CT検査

## 手術

●脾臓摘出
●肝外側左葉部分摘出

## 病理

脾臓
血腫及び髄外造血

肝臓
結節性過形成

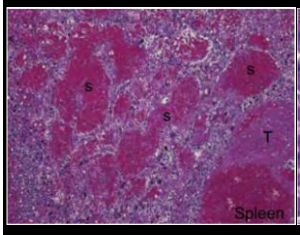


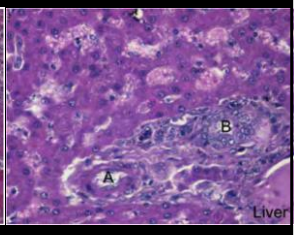


## 脾臓の腫瘤：犬

| | n | 良性 | 悪性 | HSA |
|---|---|---|---|---|
| *JAVMA*2015 Vol 247, No.6, Sep 15 | 533 | 232 | 301 | 229 |
| *JSAP*1995 Oct;36(10):426-33. | 74 | 36 | 38 | 17 |
| *JAVMA*2008 全例血腹 Vol 232, No.4, Feb 15 | 71 | 17 | 54 | 50 |

HSA：血管肉腫

## @ER文京　脾臓摘出術実施症例

### 血腹症例

| | | | |
|---|---|---|---|
| W.コーギー | 14y3m | ♀ | 血管肉腫 |
| R. レトリーバー | 12y2m | ♀S | 血管肉腫 |
| M. ダックス | 14y0m | ♂C | 血管肉腫 |
| R. レトリーバー | 12y0m | ♀S | 血管肉腫 |
| ビーグル | 15y9m | ♂C | 脾臓：血腫<br>肝臓：結節性過形成 |
| W.コーギー | 11y11m | ♀ | 脾臓：うっ血<br>肝臓：多発性肝嚢胞 |

### 非血腹症例

| | | | |
|---|---|---|---|
| S.プードル | 11y3m | ♀S | リンパ腫 |
| パグ | 10y2m | ♂ | 粘液脂肪肉腫 |
| T.プードル | 11y5m | ♀S | 多形性肉腫 |

## 脾臓摘出後の合併症

出血
不整脈
血流障害（膵左葉　門脈血栓）
DIC
胃拡張胃捻転

*Veterinary Surgery small animal* p1351-52

## 脾臓摘出後の不整脈

- 心室性期外収縮　心室頻拍
- 35-44%の症例で不整脈が出現
- 誘因
  貧血　低血圧　白血球増加症　腫瘤破裂
- 心臓への還流量減少と低血圧によって
  心筋の虚血と低酸素　→　心室性不整脈
- 退院の予後には相関しなかった

*Veterinary Surgery small animal* p1351-52
*JAVMA*,Vol.242,No.10,May 15,2013

## 脾臓摘出後の不整脈

- 術後の酸素投与
- 心電図モニター
  が推奨される

- 血腹の予後
- 出血をどう止めるか

## Case3：13歳 ウェルシュコーギー　去勢雄

経過：
7年前に脾臓腫瘤破裂で脾臓摘出
→　結節性過形成だった
元気消失、腹部痛でHD受診、肝臓腫瘤と血腹を指摘される

受診時身体検査所見
BW：8.05kg　T：38.1℃　P：120/min　R：Panting
CRT正常　意識状態清明
股動脈圧触知可能　可視粘膜やや蒼白

## Case3

### CBC

| | | |
|---|---|---|
| WBC | 84 | $\times 10^2$ /μl |
| RBC | 4.50 | $\times 10^6$ /μl |
| Hgb | 10.7 | g/dl |
| PCV | 31 | % |
| MCV | 68.8 | fl |
| MCHC | 34.5 | g/dl |
| PLT | 60.1 | $\times 10^4$ /μl |

### 凝固系検査

| | | |
|---|---|---|
| PT | 8.0 | sec |
| APTT | 20.0 | sec |
| Fib | 432 | mg/dl |
| PT活性 | 83.3 | % |

### 生化学

| | | |
|---|---|---|
| ALT | 38 | U/l |
| ALP | 197 | U/l |
| BUN | 8.4 | mg/dl |
| CRE | 0.5 | mg/dl |
| TP | 7.8 | g/dl |
| Alb | 2.7 | g/dl |
| Tbil | 0.1 | mg/dl |
| CRP | 2.5 | mg/dl |
| Na | 139.9 | mEq/l |
| K | 4.19 | mEq/l |
| Cl | 120.5 | mEq/l |

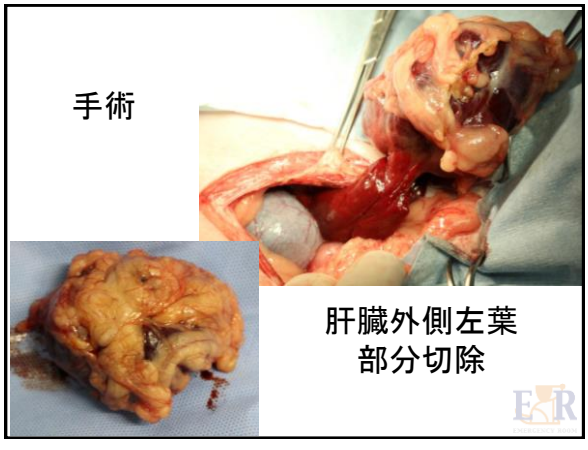

## 病理

異所性脾臓組織内に形成された血腫
及びリンパ組織の結節性過形成

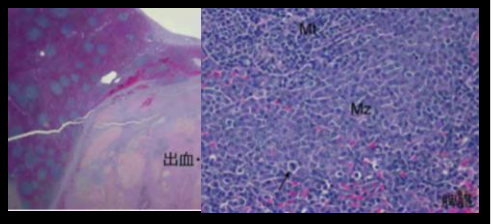


## @ER文京　血腹症例

| | | | | |
|---|---|---|---|---|
| 脾臓 | W.コーギー | 14y3m | ♀ | 血管肉腫 |
| | R. レトリーバー | 12y2m | ♀S | 血管肉腫 |
| | M. ダックス | 14y0m | ♂C | 血管肉腫 |
| | R. レトリーバー | 12y0m | ♀S | 血管肉腫 |
| | ビーグル | 15y9m | ♂C | 脾臓：血腫<br>肝臓：結節性過形成 |
| | W.コーギー | 11y11m | ♀ | 脾臓：うっ血<br>肝臓：多発性肝嚢胞 |
| 肝臓 | T. プードル | 10y2m | ♀S | 胆管癌 |
| | W.コーギー | 13y6m | ♂C | 脾臓由来の血腫 |
| | 雑種 | 10y5m | ♂C | 肝細胞腺腫 |
| 腎臓 | M. ダックス | 15y9m | ♂C | 血管肉腫 |

## @文京　血腹症例

良性：悪性　＝　4：6

血管肉腫が多いが

良性疾患の可能性を信じ
積極的な治療を

## 手術・輸血を行った血腹の犬83症例の予後

*JAVMA*, Vol 242, No.10, May 15, 2013

**死亡　：　負の予後因子**

- 初診時の頻拍：140/min以上
- 循環安定のために大量の血液製剤を必要とした場合
- 術後の肺血栓塞栓症と急性呼吸促迫症候群

**退院　：　正の予後因子**

- 血腹の原因が脾臓

## 血腹症例@ER文京

- 全症例で退院
- 初診時心拍140/min以上の症例：4例
- 輸血を必要とした症例:4症例
- 術後の呼吸障害がみられた症例:0症例

手術実施　10例　手術不適　4例
不適理由：多発性腫瘤
大血管の巻き込み
飼い主の同意

## Case1：14歳　ウェルシュコーギー　避妊雌
## 経過

**Plan：術後化学療法は実施しない**

Record：

第22病日　子宮蓄膿症　子宮卵巣摘出術実施
→ HSAの腹膜播種を確認

第51病日　循環血液量減少性ショックで来院

第67病日　循環血液量減少性ショックで来院

第78病日以降　自宅にて死亡

## 犬の血管肉腫　脾臓

- 脾臓摘出のみ
  MST　19-86日
  一年生存率　10%以下
- 脾臓摘出　＋　化学療法
  MST　141-179日
  一年生存率　10%以下
- 破裂を起こしたHSA（Stage2）は
  破裂を起こしていないHSA（Stage1）より
  予後が悪い

*Small Animal Clinical Oncology*

## Case4：15歳　M.ダックス　去勢雄

経過：

3ヶ月前　血餅を含む尿が出るようになる
　　他施設にてCT/MRI実施　右腎臓萎縮
2ヶ月前　血餅により尿道閉塞
　　血尿の頻度増えていく
第1病日　再度出血によりぐったりしたとのことで当院
　　紹介受診

受診時身体検査所見（第1病日）

BW：5.4kg　T：39.2℃　P：160/min　R：40/min
可視粘膜蒼白

## Case4

CBC

| | | |
|---|---|---|
| WBC | 124 | $\times 10^2$ /μl |
| RBC | 1.92 | $\times 10^6$ /μl |
| Hgb | 4.4 | g/dl |
| PCV | 14 | % |
| MCV | 74.4 | fl |
| MCHC | 30.7 | g/dl |
| PLT | 11.4 | $\times 10^4$ /μl |

凝固系検査

| | | |
|---|---|---|
| PT | 8.5 | sec |
| APTT | 12.5 | sec |
| Fib | 149 | mg/dl |
| PT活性 | 45.5 | % |

生化学

| | | |
|---|---|---|
| ALT | 73 | U/l |
| ALP | 985 | U/l |
| BUN | 30.1 | mg/dl |
| CRE | 0.9 | mg/dl |
| TP | 4.7 | g/dl |
| Alb | 2.2 | g/dl |
| Tbil | 0.2 | mg/dl |
| CRP | 3.7 | mg/dl |
| Na | 147.0 | mEq/l |
| K | 4.06 | mEq/l |
| Cl | 116.8 | mEq/l |

血液型

DEA1.1（＋）

## X線検査

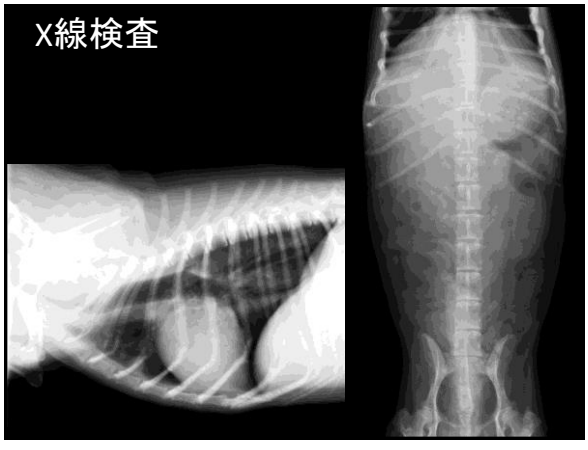

## 腹部超音波検査

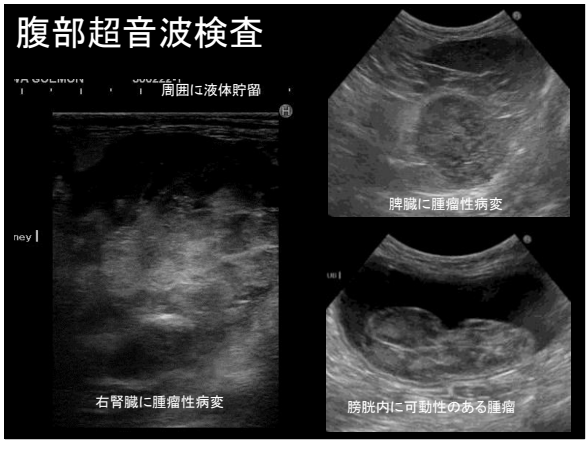


## Case3：15歳　M.ダックス　去勢雄

Plan：輸血による循環血液量確保
　　既に転移が疑われるが、手術を実施
　　術前にCT検査

クロスマッチ後
DEA1.1（ー）全血150ml輸血

術前CT検査
OPE：右腎臓摘出 / 脾臓摘出

## CT検査

## 病理

右腎臓
血管肉腫

脾臓
血管肉腫

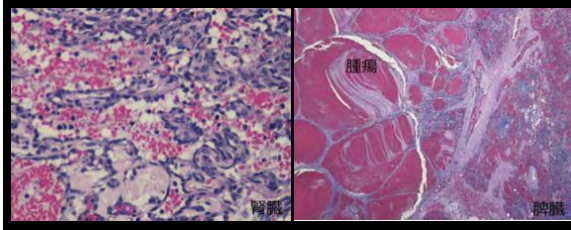


## 犬の血管肉腫　腎臓

- 脾臓・心臓・後腹膜臓器の血管肉腫と比較し転移・血腹の発生率が低く、1年生存率が高く、MSTが長い
- MST　287日
- 血腹がある場合のMST　62日

*J Vet Intern Med.* 2006 Jul-Aug;20(4):962-7.

## Case4：15歳　M.ダックス　去勢雄
## 経過

**Plan：術後化学療法doxorubicin実施**

Record:
第24病日　Dox投与
第44病日　腹腔内出血

第55病日　転移からの胸腔内出血
循環血液量減少性ショック

第68病日　自宅にて死亡

## OPEせず出血どう止める？

- 腹腔内にタンポナーデの状態を作り出し、出血する空間を減らす
- 骨盤・後肢に骨折がある場合は不適
- 深い鎮静か麻酔が必要
- 外す時はゆっくり　→　急激な血圧低下に注意

*JVECC* 18(1) 2008, p 40–53

## OPEせず出血どう止まったか

| Case 1 | Case 3 | Case 5 |
|---|---|---|
| 脾臓HSA<br><br>術後2回<br>Hypovolemic Shock<br><br>治療<br>膠質液投与<br>晶質液急速投与 | 腎臓HSA<br><br>術後1回<br>Hypovolemic Shock<br><br>治療<br>晶質液急速投与 | 肝臓多発性腫瘤<br>8歳<br>J.R.テリア<br>OPEせず<br><br>初診時<br>Hypovolemic Shock<br>凝固障害<br><br>治療<br>晶質液急速投与<br>輸血 |

## OPE出来ない症例でも…

手術が不適であっても、適切な対症療法を行えば、少しでも家族と過ごせる時間が作れるかもしれない

## TOPICS

- 出血再利用

TOPICS

## 出血、再利用出来るのか？

ヒト　日本自己輸血学会

自己血輸血

手術中や手術後に出血した血液を回収 し、患者に戻す方法

1. 希釈法
   麻酔後採血 → 輸液し希釈 → 手術 → 血液戻す
2. 回収法
   心臓手術や整形外科手術　回収し洗浄 → 血液戻す
3. 貯血法
   術前に数回にわけ採血、保存 → 手術中・術後に血液戻す

TOPICS

## 出血、再利用出来るのか？

ヒト

自己血輸血の利点

感染症・移植片対宿主病が防げる

適応外

重度の貧血

手術までの時間が短い

回収法は癌手術には不適

TOPICS

## 出血、再利用出来るのか？

ヒト　術中自己血回収洗浄装置

TOPICS

## 出血、再利用出来るのか？

VET

Autologous canine red blood cell transfusion using cell salvage devices
*JVECC* 23(1) 2013, pp82-86

Autologous blood transfusion following red blood cell salvage for the management of blood loss in 3 dogs with hemoperitoneum
*JVECC* 22(3) 2012, pp355-60

Electa Autotransfusion Cell Separator



TOPICS

## 出血、再利用出来るのか？

VET

Autologous blood transfusion in dogs with thoracic or abdominal hemorrhage:25cases

*JVECC* 00(0)2015,p1-8

方法

腫瘍破裂による血腹 8 症例で実施

回収

1.翼状針と60mlシリンジで穿刺採取

2.術中サクションによる回収（圧＜100mmHg）

TOPICS

## 出血、再利用出来るのか？

VET

1. Jorgensen



2. テルモ

方法

投与

1.採取したシリンジに三方活栓、延長チューブをつけて18μmフィルターを通して投与

2.輸血バックまたは無菌の輸液バックに移し替え210μmのフィルター付きチューブを通して投与

TOPICS

## 出血、再利用出来るのか？

VET

結果

- 採取方法と投与方法の違いは予後に相関しなかった
- 17/25が退院した。8頭の死亡原因は安楽死、活動性の出血による心停止
- 合併症は低カルシウム、凝固系延長、溶血

TOPICS

## 出血、再利用出来るのか？

VET

結論

- 腫瘍性疾患の症例に対する自己血輸血が腫瘍転移をさせてしまうかは不明
- 出血コントロールのつなぎとして有効

TOPICS 2

## FAST

Focused Assessment with Sonography for Trauma

ヒト

外傷の初期診療における迅速簡易超音波検査法

胸腔・腹腔内に存在する液体の描出を目的とする

死亡率の低下、生存率の向上が証明されている

日本救急医学会

TOPICS 2

## FAST

VET

獣医領域でも有効性は示されている

Evaluation of an abdominal fluid scoring system determined using abdominal focused assessment with sonography for trauma in 101 dogs with motor vehicle trauma

*JVECC* 19(5) 2009, pp 426-437

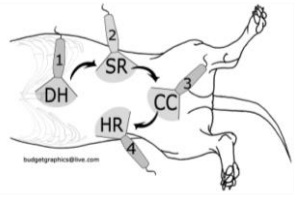


DH：横隔膜と肝臓の間

SR：脾臓と左腎臓の間

CC：膀胱と直腸の間

HR：肝臓と右腎臓の間

来院して5分以内に検査

検査所用時間　3分

毛刈りなし&アルコール

TOPICS 2

# FAST

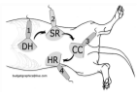


VET

外傷以外の犬と猫の救急症例でも有効

Focused assessment with sonography in nontraumatized dogs and cats in the emergency and critical care setting

*JVECC* 00(0) 2015, pp 1-10

腹部超音波

プローブ：5MHz＜18.2kg＜7.5MHz

深さ：5-10cm　症例サイズに合わせ変更

右横臥か左横臥か

液体の描出には差がない

右横臥の方が時間がかかる（右腎の描出）

重症例ほど液体貯留がみられ、診断・治療の一助となる

ご清聴ありがとうございました

貴重な症例をご紹介頂きました
病院さまに深謝致します