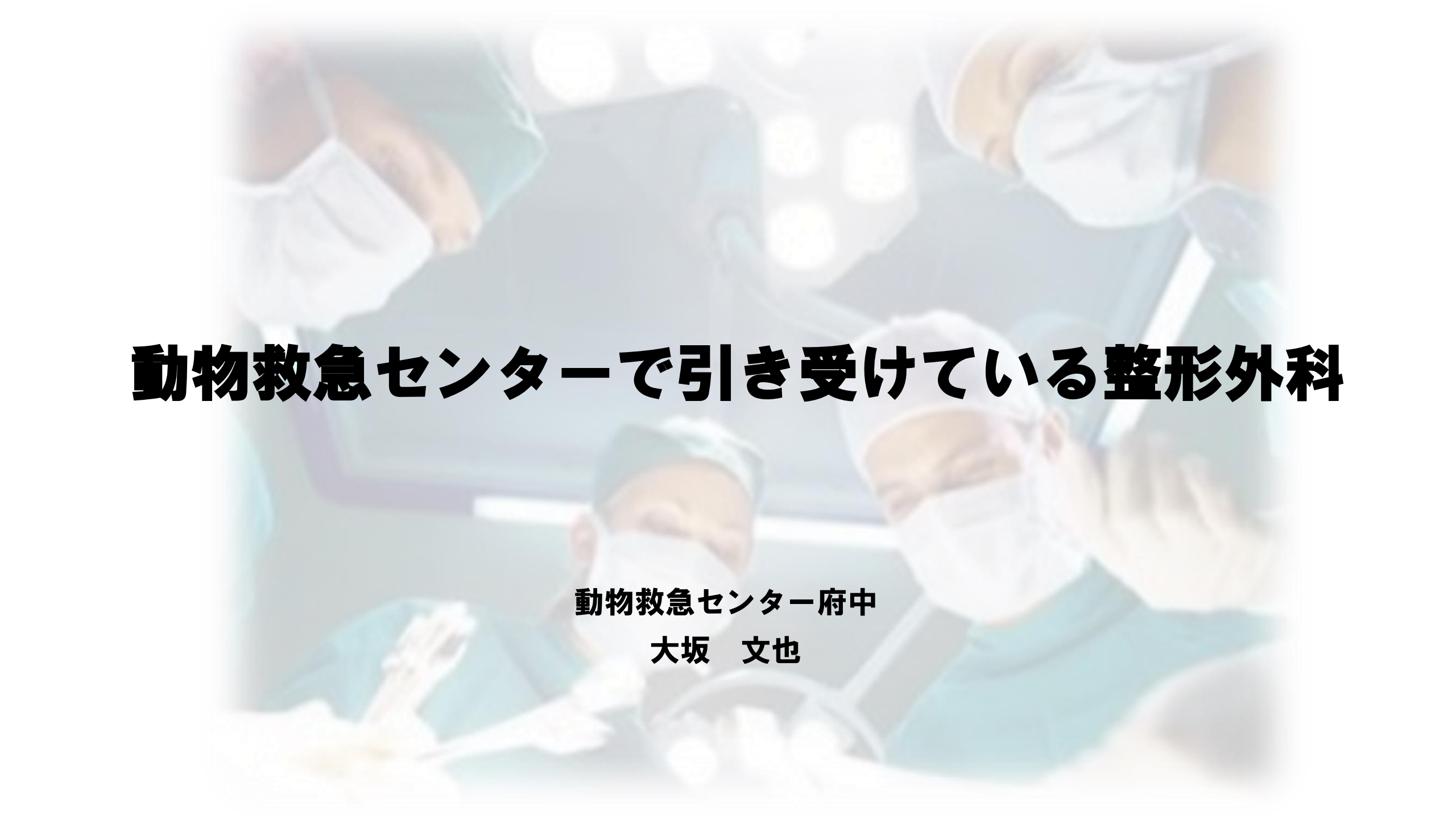

動物救急センターで引き受けている整形外科

動物救急センター府中
大坂　文也

本日の話

●骨盤骨折

・仙腸関節脱臼、仙骨骨折含む

●開放骨折

骨　盤　骨　折

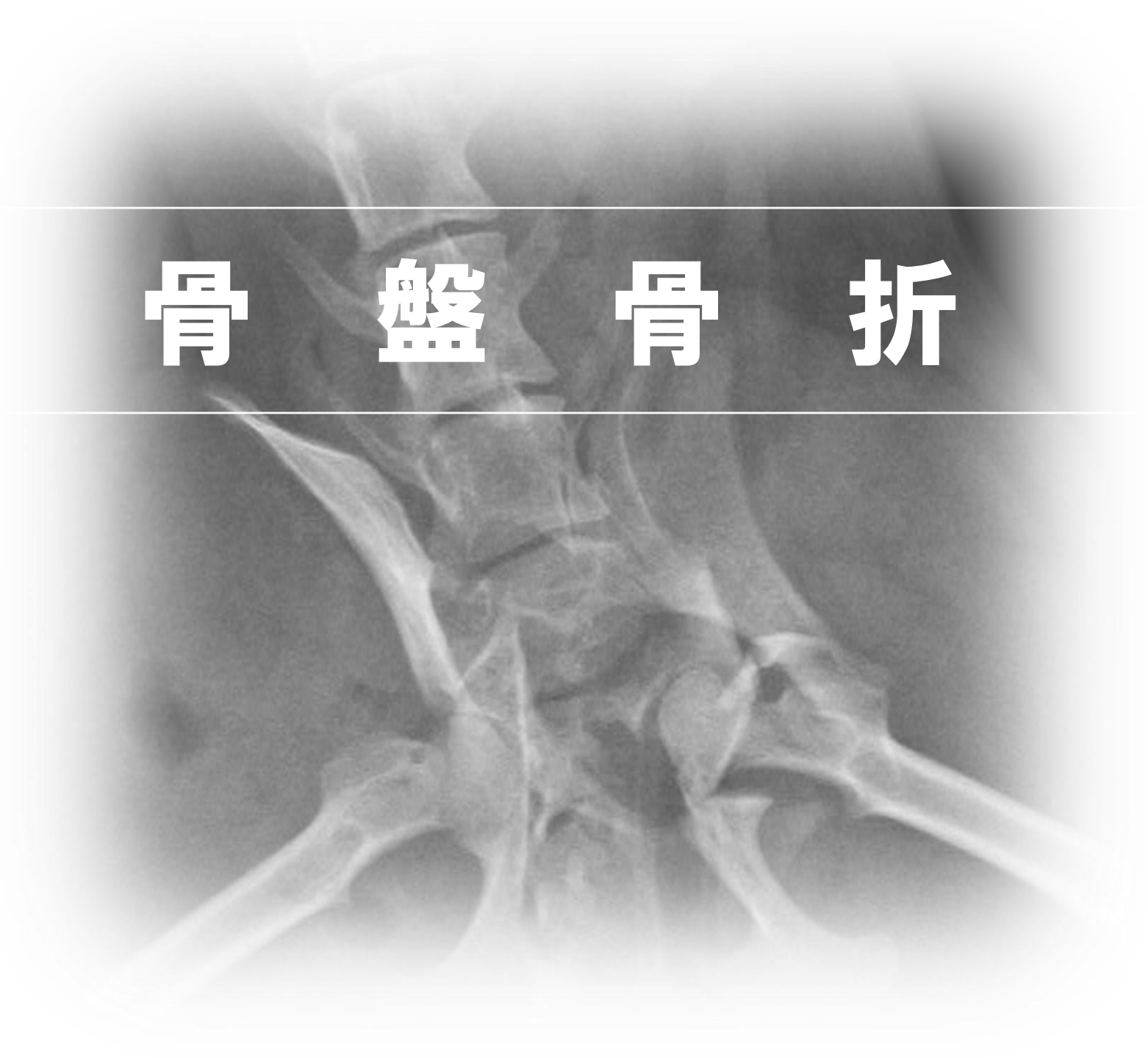

骨盤の解剖

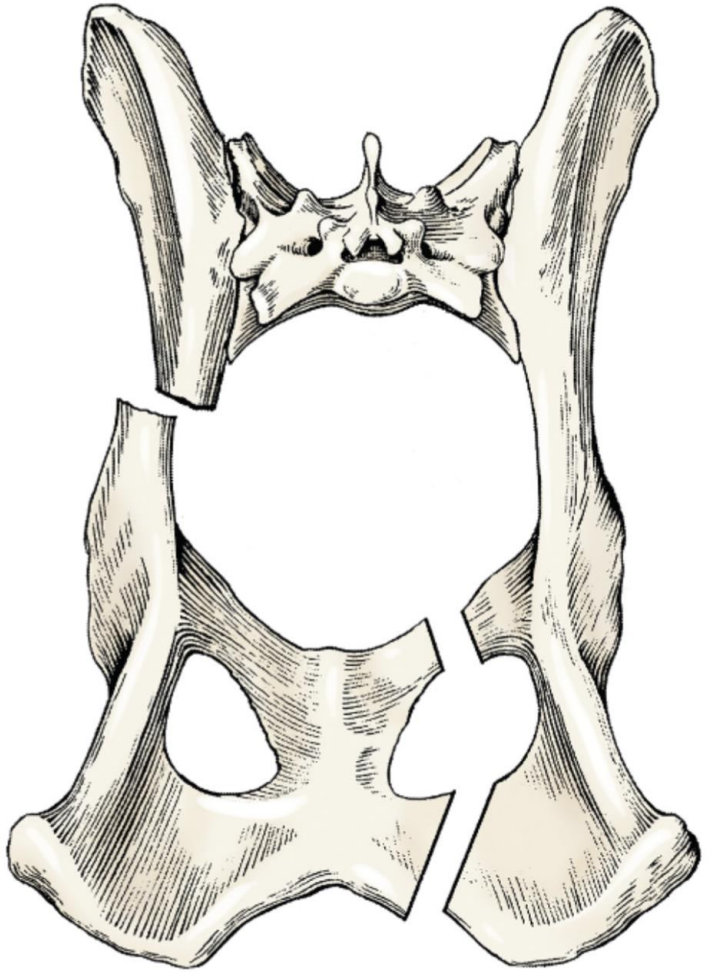

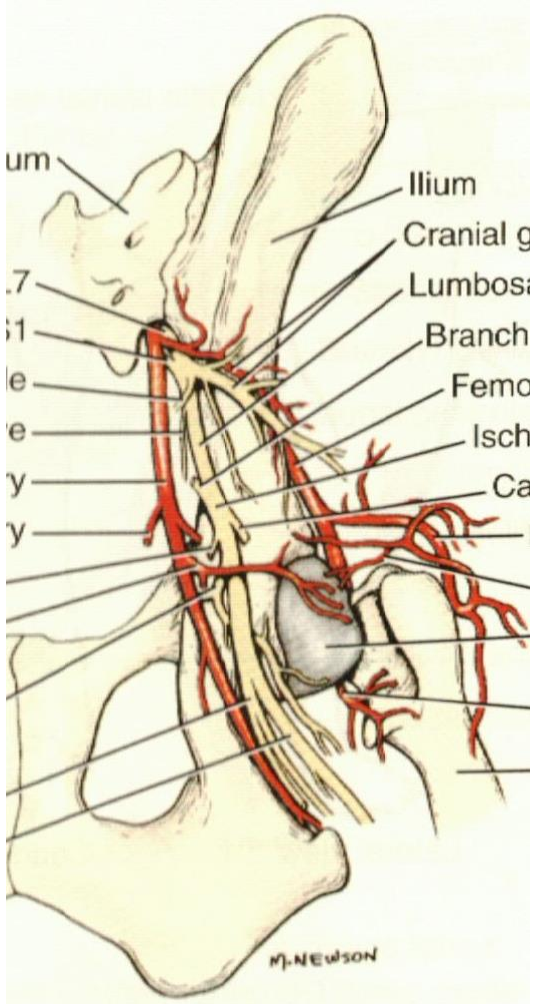
Ilium
Cranial g
Lumbos
Branch
Femo
Isch
Ca
M. NEWSON

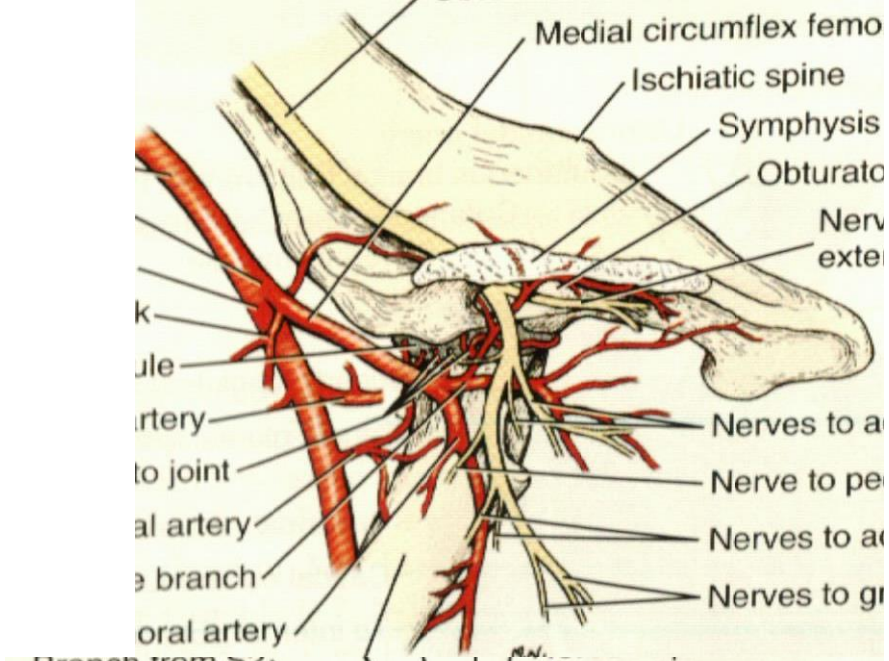
Medial circumflex femo
Ischiatic spine
Symphysis
Obturato
Nerv
exte
ule
rtery
to joint
al artery
e branch
oral artery
Nerves to a
Nerve to pe
Nerves to a
Nerves to g

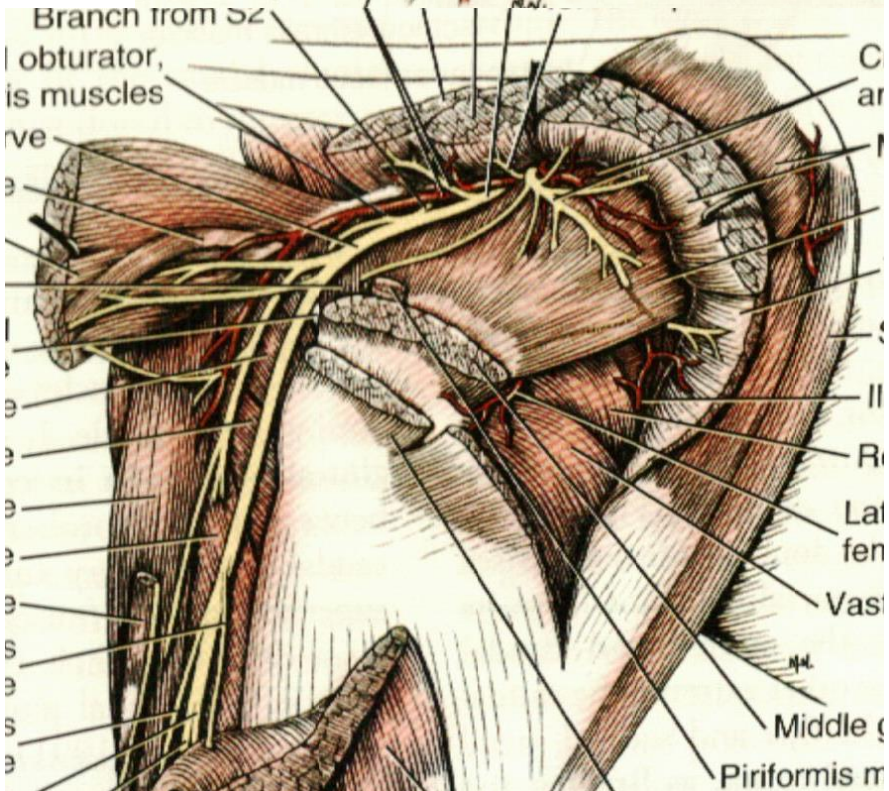
Branch from S2
obturator,
is muscles
Middle g
Piriformis m

骨盤骨折の疫学

●骨盤骨折はすべての骨折のうち犬で１６％、猫で２５％

45 **IR Phillips**: A survey of bone fractures in the dog and cat. *J Small Anim Pract.* 20:661-674 1979 PMID: 547112

原因は交通事故が最も多いと考えられている

●５５６症例の犬、猫の７６％で３ヶ所以上の骨折

恥骨、坐骨、仙腸関節脱臼、腸骨、寛骨臼、恥骨結合　※発生頻度が高い順

両側骨折は３９％

40 **M Messmer, PM Montavon**: Pelvic fractures in the dog and cat: A classification system and review of 556 cases. *Vet Comp Orthop Traumatol.* 17:167-183 2004

●１００頭の犬の骨盤骨折　３９％が尿路に損傷

そのうち１６％が手術適応

（膀胱破裂７％、尿道断裂５％、尿管断裂４％）

59 **BA Selcer**: Urinary tract trauma associated with pelvic trauma. *J Am Anim Hosp Assoc.* 19:785-793 1982

骨盤骨折疫学

●３４頭の犬・猫の骨盤骨折による末梢神経障害で９１％が腰仙椎神経叢の損傷

腸骨骨折片の前方変位、仙腸関節脱臼で一般的

坐骨神経障害（損傷、entrapment）は６％であった

寛骨臼骨折と坐骨骨折

１症例数ヶ月後に坐骨神経障害

→線維組織によるentrapment、坐骨結節と大転子間の狭小が原因

●８１％は１６週以内にgood-excellentの神経障害の回復

１５％は永続的な神経障害が残存

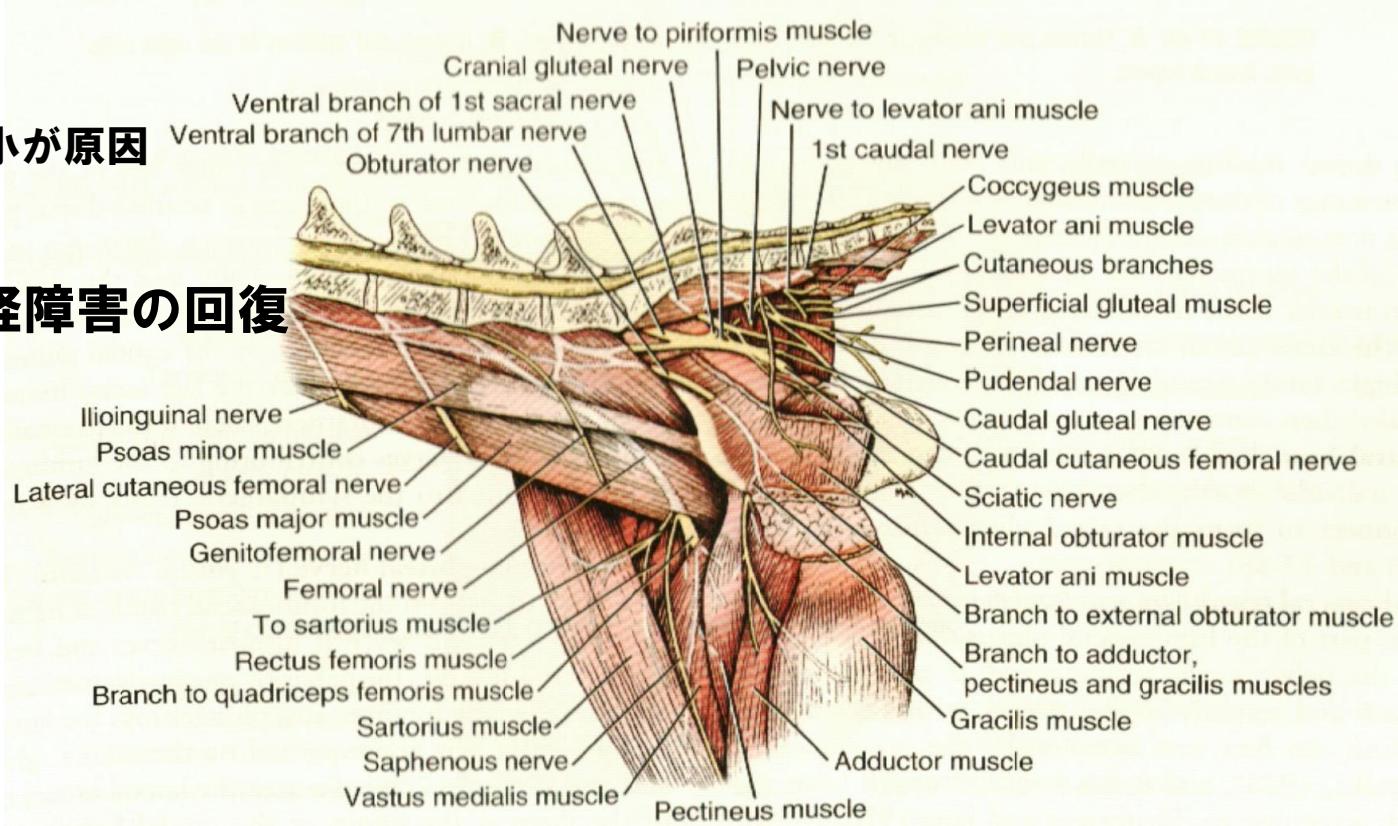

29 **A Jacobson, SC Schrader**: Peripheral nerve injury associated with fracture or fracture-dislocation of the pelvis in dogs and cats: 34 cases (1978-1982). *J Am Vet Med Assoc.* 190:569-572 1987

骨盤骨折の検査

●全身評価が必須；

胸部損傷、外傷性心筋炎、気胸、膀胱・尿道・尿管損傷、大腿骨頭骨折、股関節脱臼、脊椎損傷、末梢神経障害を伴うことあり

●神経学的検査；

痛みでいくつかの反射が鈍くなりうる

体幹支持した時に、随意はあるか、深部痛覚、膝蓋腱反射、屈曲反射、直腸・会陰反射をみる

●触診：

寛結節、大転子、坐骨結節を触診、仙腸関節を触診、直腸検査で血が付着するときは穿孔、前立腺が触知不可の時尿道断裂を示唆

CT検査の有用性

●寛骨臼、仙骨の粉砕骨折では非常に有用な情報が得られる

17 **JT Crawford, PA Manley, WM Adams**: Comparison of computed tomography, tangential view radiography, and conventional radiography in evaluation of canine pelvic trauma. *Vet Radiol Ultrasound*. 44:619-628 2003 PMID: 14703240

21 **D Draffan, D Clements, M Farrell, et al.**: The role of computed tomography in the classification and management of pelvic fractures. *Vet Comp Orthop Traumatol*. 22:190-197 2009 PMID:

●CTでの三次元像は迅速な骨折部の同定に役立つが、二次元像と関連させて読影すべき

→より正確な骨盤と仙骨の複雑な骨折の検出

62 **SM Stieger-Vanegas, SKJ Senthirajah, S Nemanic, et al.**: Evaluation of the diagnostic accuracy of conventional 2-dimensional and 3-dimensional computed tomography for assessing canine sacral and pelvic fractures by radiologists, orthopedic surgeons, and veterinary medical students. *Vet Surg*. 44 (6):694-703 2015 PMID: 25534364

CT検査の有用性

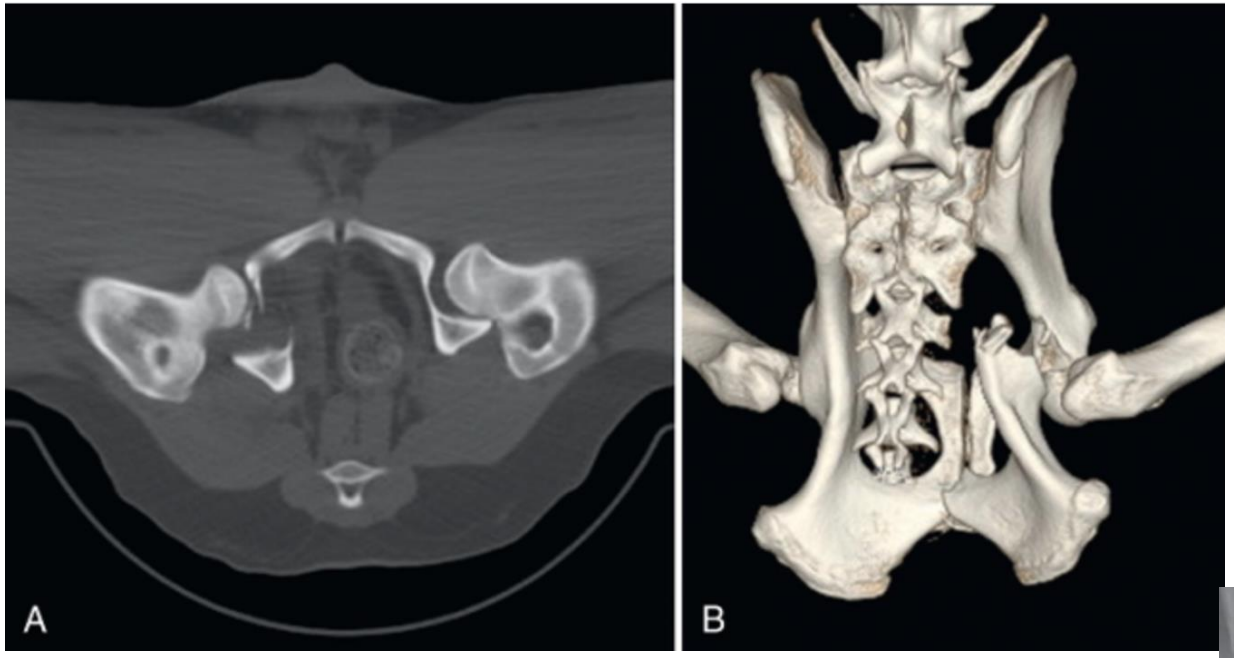

寛骨臼粉砕骨折

仙骨骨折
axial type

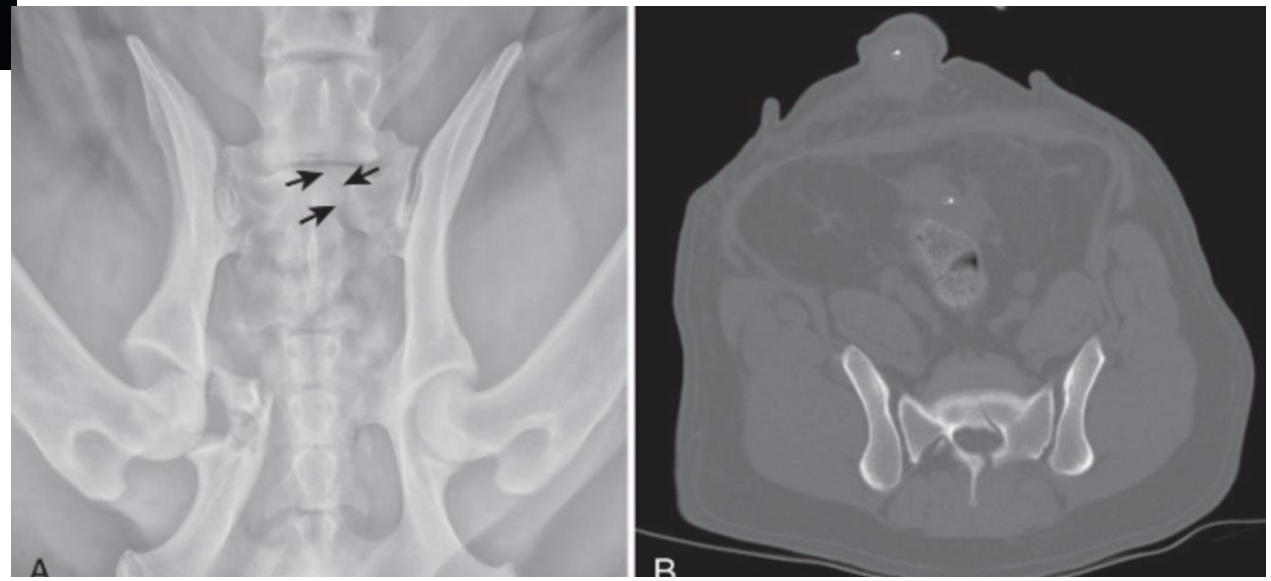

治療

●保存療法；

変位ほとんどない症例

→ケージレスト（４−６週間）、褥瘡予防でクッション材、鎮痛
**　ほとんどの症例で数日で起立歩行可能に**

※ネコの仙腸関節脱臼では一般的に片側かつずれが５０％以下なら保存治療可能

→

しかし、多くが仙腸関節のankylosis,腰仙部の変性性変化を起こす

Böhmer E.München:Ludwig-Maximilians-Universität;1985

外科治療

●以下の項目の１つ以上満たすなら考慮

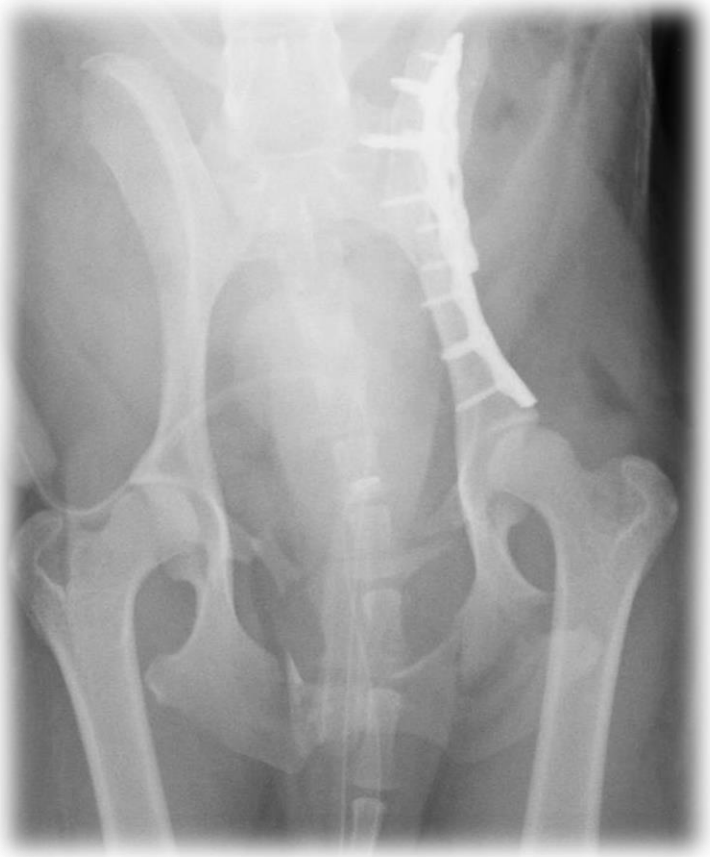

①著しい骨盤狭小

猫では骨盤腔が５０％以上狭小すると排便障害を起こすリスク

58 **SC Schrader**: Pelvic osteotomy as a treatment for obstipation in cats with acquired stenosis of the pelvic canal: six cases (1978-1989). *J Am Vet Med Assoc.* 200:208-213 1992 PMID: 1559879

②寛骨臼骨折

③寛骨の不安定性を起こす骨折

④股関節脱臼や他の部位の骨折を伴う片側あるいは両側不安定骨折

Brinker WO:Canine surgery,ed 2,Santa Barbara,Calif.,1974,American Veterinary Publications

Brinker WO et al:Manual of internal fixation in small animals,New York,1984,Springer-Verlag

骨盤骨折の治療のタイミング

●理想的な手術タイミングは分かっていないが全身状態が落ち着き
麻酔に耐えれるまで延期のが一般



受傷後７−１０日以内が理想

これ以上時間が経過した場合、筋拘縮・早期の線維化より整復困難に

→医原性の血管・神経の傷害のリスク

44 **NW Peterson, NJ Buote, JW Barr**: The impact of surgical timing and intervention on outcome in traumatized dogs and cats. *J Vet Emerg Crit Care*. 25:63-75 2015

腸　骨　骨　折

●長斜骨折が最も多い（前腹側から後背側の骨折線が一般）
　粉砕・横骨折は一般でない

●腰仙椎神経叢の損傷が起こりやすい
　腸骨体のすぐ内側に位置しているため

犬と猫の解剖の違い

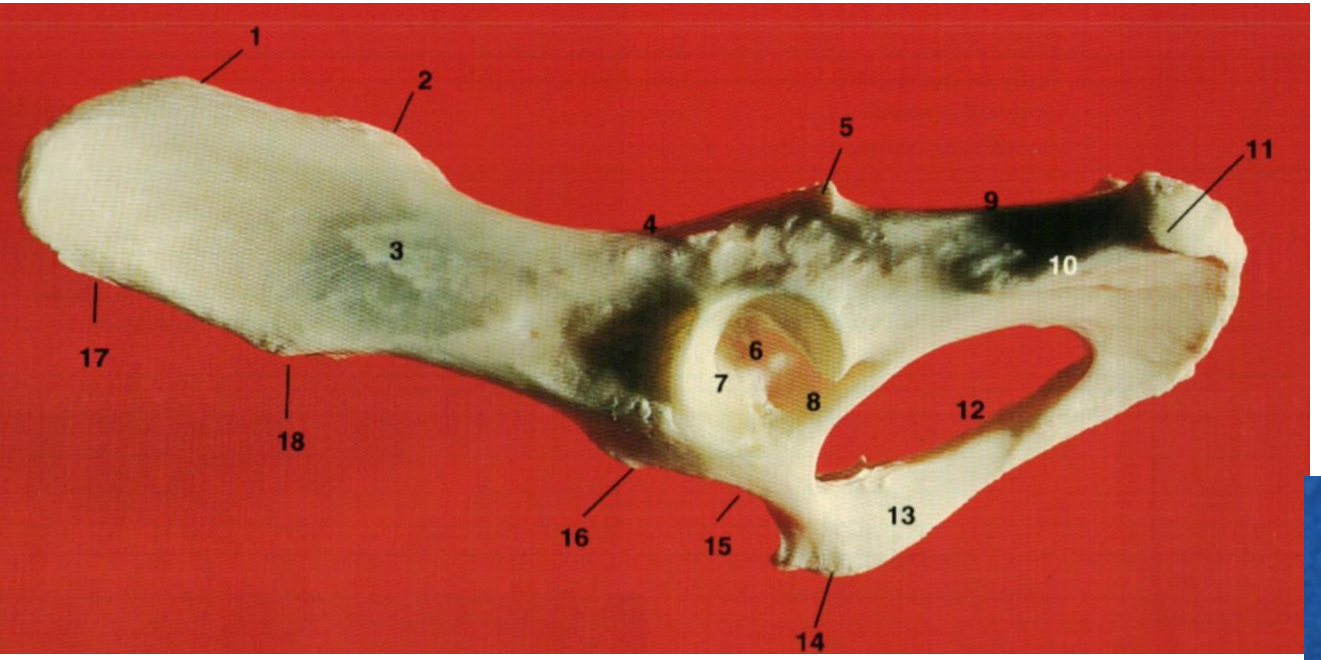
1
2
3
4
5
6
7
8
9
10
11
12
13
14
15
16
17
18

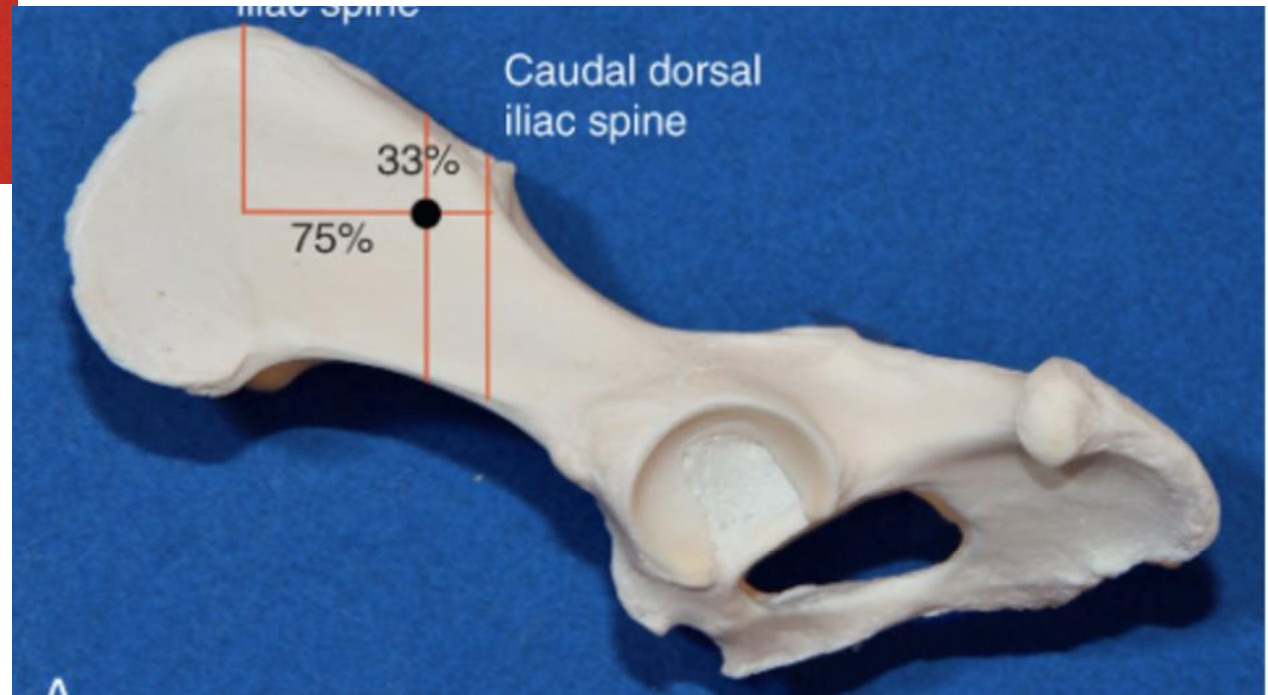
Caudal dorsal
iliac spine
33%
75%

犬と猫の解剖の違い

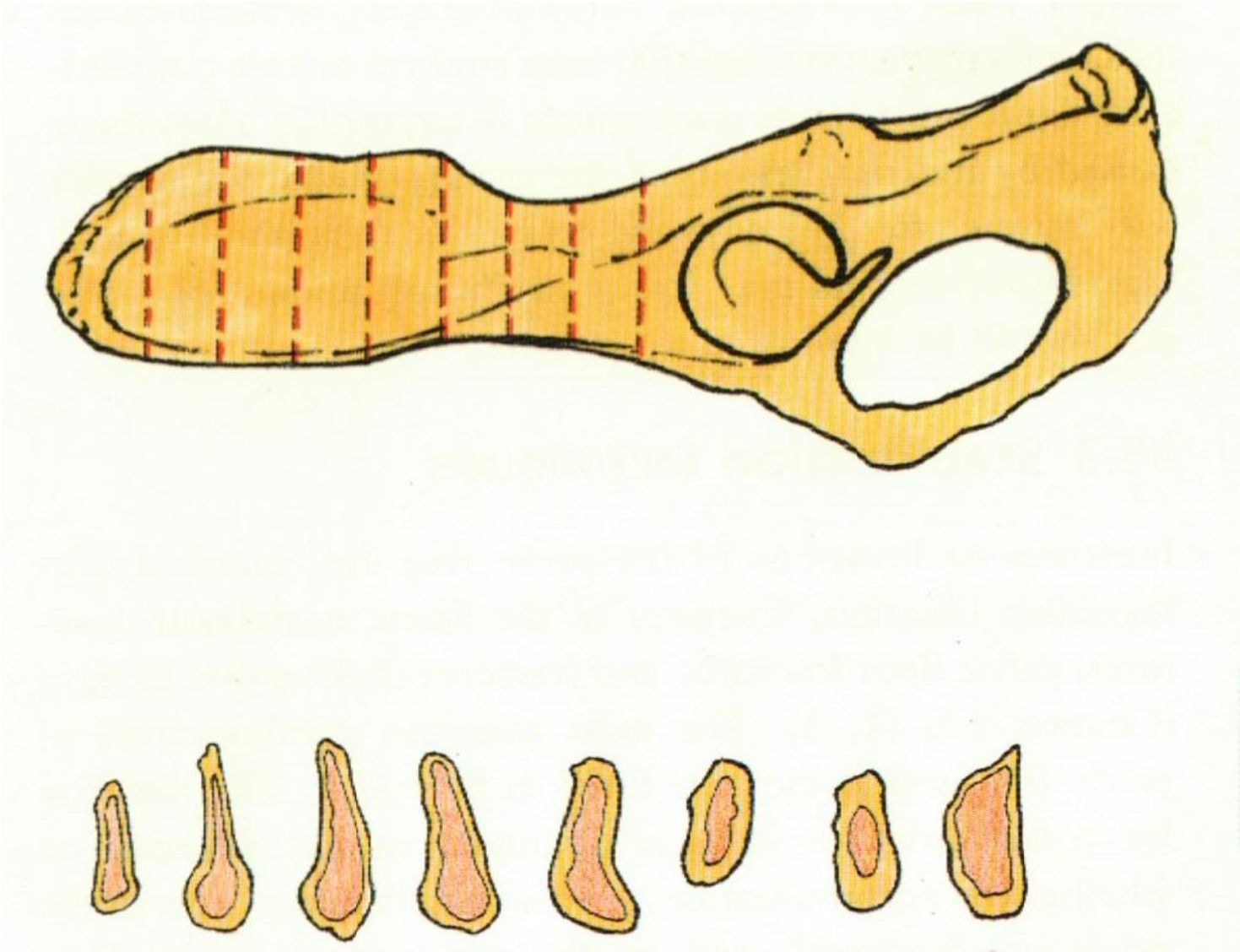

骨折整復のテクニック

●プレート自体を利用する方法

大型犬で有効

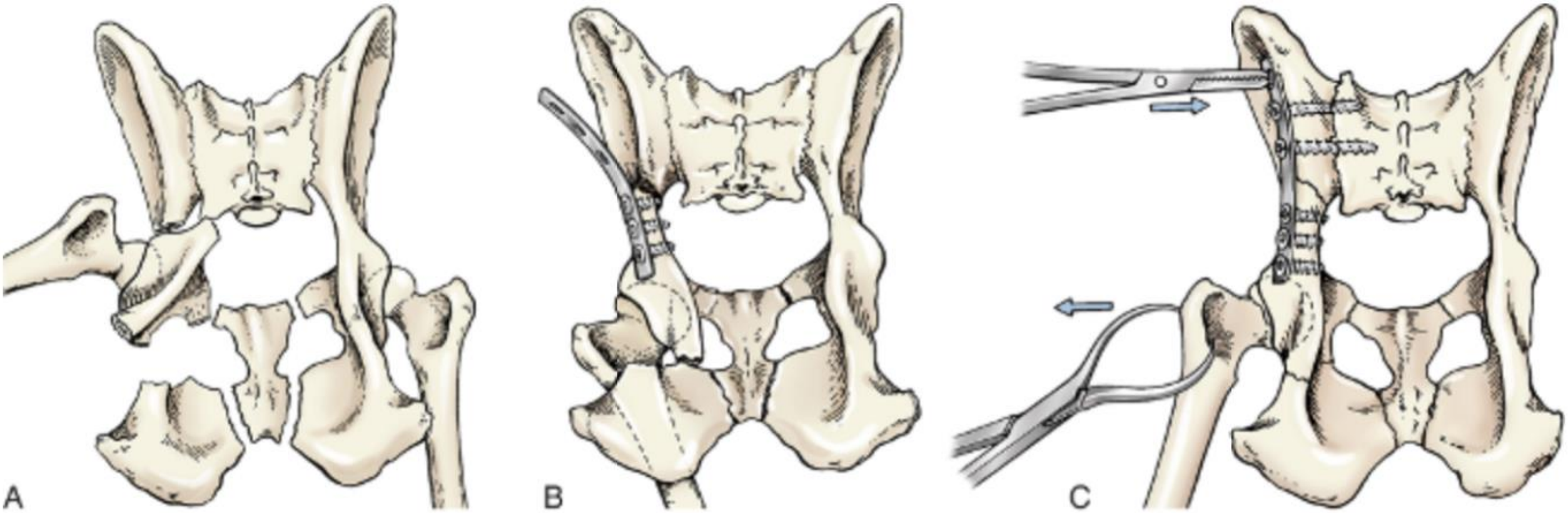

骨折整復のテクニック

●forceps sliding maneuver

斜骨折で有効

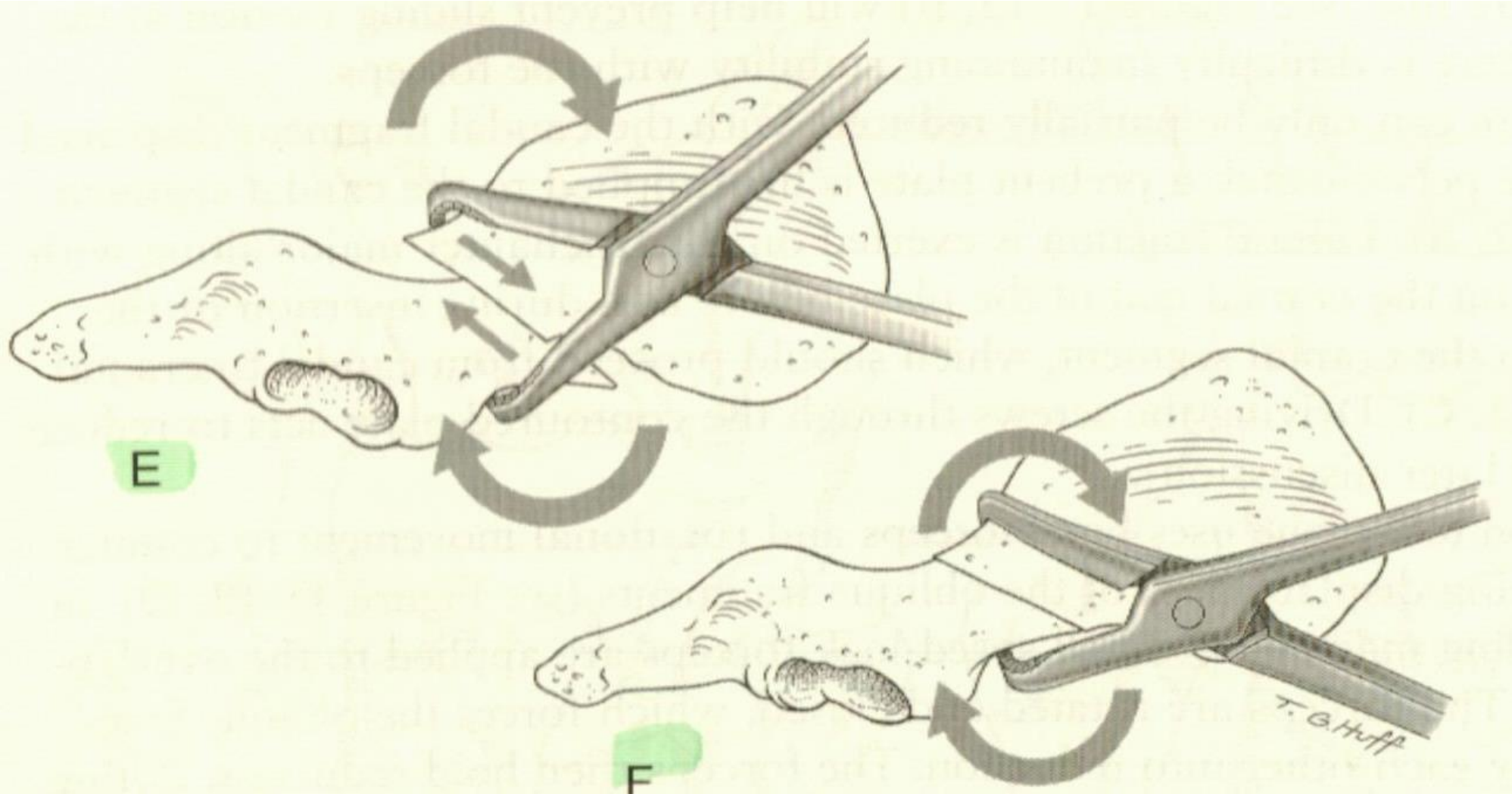

固定方法の選択肢　～プレート～

●プレート；

・最も高い成功率を持つとされる

・外側の設置が最も容易

・前側・尾側３本ずつのスクリューが理想

・腸骨翼が緩みやすいために仙骨翼へのスクリューの挿入が支持されている

→長期的な安定性の効果はまだ完全に明らかにされていない

・仙骨へのスクリュー刺入はTPOのデータからその有用性に疑問視する意見あり

28 **G Hosgood, DD Lewis**: Retrospective evaluation of fixation complications of 46 pelvic osteotornies in 36 dogs. *J Small Anim Pract*. 34:123-130 1993

固定方法の選択肢　～プレート～

●プレート；

腹側プレート：

Tension sideより力学的強度上がる　安定性向上するかも
筋肉が厚い症例では適応厳しいかも

12 **LA Breshears, RB Fitch, LJ Wallace, et al.**: The radiographic evaluation of repaired canine ilial fractures (69 cases). *Vet Comp Orthop Traumatol.* 17:64-72 2004

背側プレート：ネコ

外側に比してより長いプレート、長いスクリューが可能
→スクリューの緩み少なく、骨盤狭小も少なかったと報告

25 **MH Hamilton, DA Evans, SJ Langley-Hobbs**: Feline ilial fractures: Assessment of screw loosening and pelvic canal narrowing after lateral plating. *Vet Surg.* 38:326-333 2009

34 **SJ Langley-Hobbs, RL Meeson, MH Hamilton, et al.**: Feline ilial fractures: A prospective study of dorsal plating and comparison with lateral plating. *Vet Surg.* 38:334-342 2009 PMID: 19573096

ロッキングプレート

- 腸骨骨折に対してはまだ十分調査されていない

- 死体を使用した研究では、いかなる差もなかった
（Locking VS Non-Locking）

13 **CW Bruce, TW Gibson, RJ Runciman**: A comparison of conventional compression plates and locking compression plates using cantilever bending in an ilial fracture model. *Vet Comp Orthop Traumatol.* 27:430-435 2014 PMID: 25345445

- TPOではLocking plateはスクリューの緩みなどの合併症が減った

16 **JB Case, C Dean, DM Wilson, et al.**: Comparison of the mechanical behaviors of locked and nonlocked plate/screw fixation applied to experimentally induced rotational osteotomies in canine ilia. *Vet Surg.* 41:103-113 2012 PMID:

57 **SA Rose, KA Bruecker, SW Petersen, et al.**: Use of locking plate and screws for triple pelvic osteotomy. *Vet Surg.* 41:114-120 2012

プレート以外の固定方法

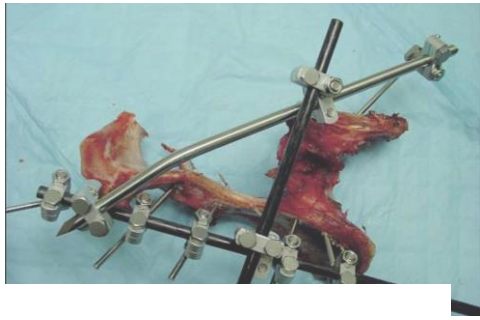

●創外固定：

腸骨骨折に適応されることは稀

in vitroでプレートより強固というデータもあり

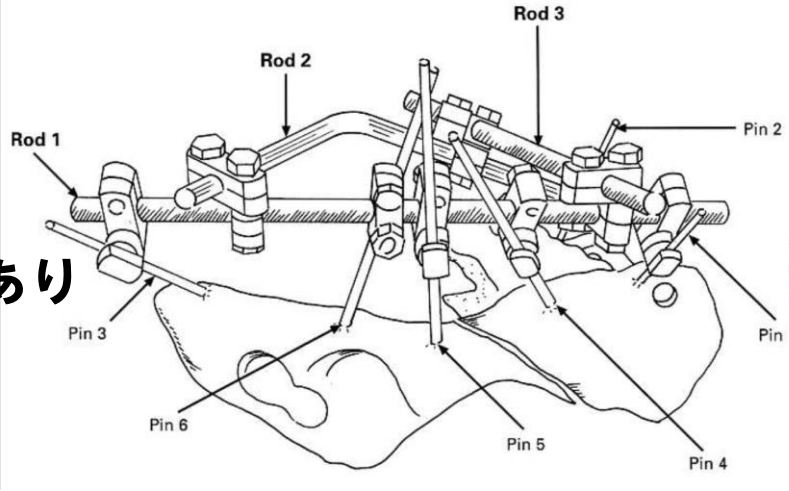

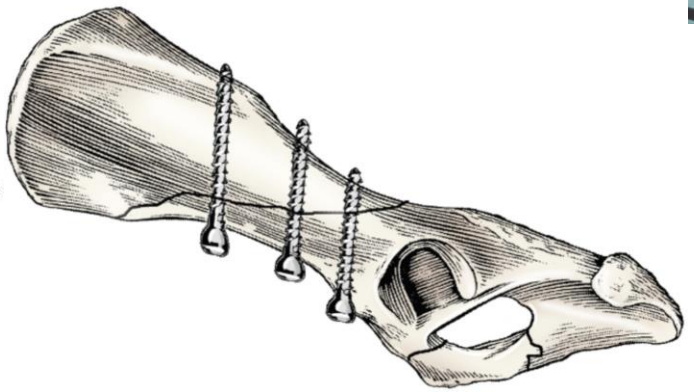

23 **N Fitzpatrick, D Lewis, A Cross**: A biomechanical comparison of external skeletal fixation and plating for the stabilization of ilial osteotomies in dogs. *Vet Comp Orthop Traumatol.* 21:349-357 2008 PMID: 18704242

●ラグスクリュー固定

長斜骨折で可能、筋肉厚い個体・太っている個体では難しい

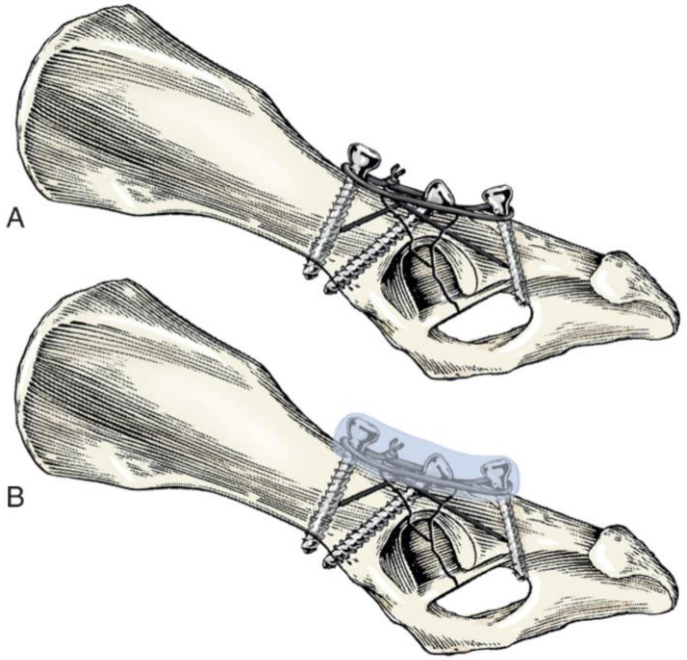

70 **TE Vangundy, DA Hulse, JK Nelson, et al.**: Mechanical evaluation of two canine iliac fracture fixation systems. *Vet Surg.* 17:321-327 1988 PMID: 3232326

●スクリュー・ワイヤー・骨セメント固定

３匹の猫、粉砕骨折、設置が容易

15 **NJ Burton**: Composite fixation of comminuted ilial wing fractures in cats: Three cases. *J Feline Med Surg.* 13:376-382 2011

腸骨骨折の合併症・予後

●予後は概ね良好

・骨盤狭小が一般的だが、臨床的影響少ない

（特に犬は寛容、猫では４５％以下になるなら再手術検討）

・スクリューの緩みも一般だが問題になること少ない

・インプラントの破綻は稀

12 **LA Breshears, RB Fitch, LJ Wallace, et al.**: The radiographic evaluation of repaired canine ilial fractures (69 cases). *Vet Comp Orthop Traumatol.* 17:64-72 2004

25 **MH Hamilton, DA Evans, SJ Langley-Hobbs**: Feline ilial fractures: Assessment of screw loosening and pelvic canal narrowing after lateral plating. *Vet Surg.* 38:326-333 2009

・ほとんどの神経障害は改善する

３－４ヶ月経過しても改善ないなら予後悪い

29 **A Jacobson, SC Schrader**: Peripheral nerve injury associated with fracture or fracture-dislocation of the pelvis in dogs and cats: 34 cases (1978-1982). *J Am Vet Med Assoc.* 190:569-572 1987

寛　骨　臼　骨　折

・関節内骨折であり、他の部位の関節内骨折同様に処置

　ー横・斜・粉砕骨折

・骨折位置で前・背・後・中心に分類

・保存療法では不満足の結果、痛みから跛行

　→中程度のDJD

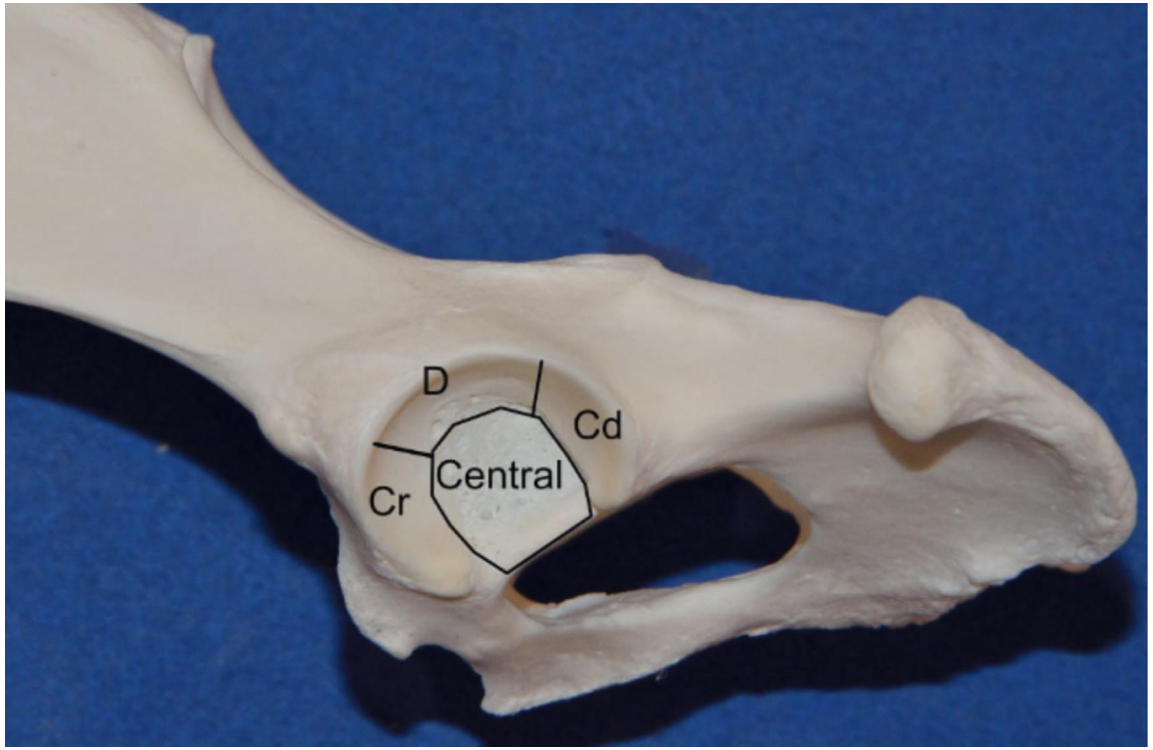

10 **RJ Boudrieau, LJ Kleine**: Nonsurgically managed caudal acetabular fractures in dogs: 15 cases (1979-1984). *J Am Vet Med Assoc.* 193:701-705 1988 PMID: 3192449

・寛骨臼中心部の骨折は大腿骨の外側からの衝撃で生じる

42 **CD Newton**: Fractures of the pelvis. **CD Newton DM Nunamaker** *Textbook of small animal orthopaedics.* 1985 Lippincott Philadelphia 393-402

保存治療？外科療法？

●寛骨臼尾側の骨折を手術するかどうかに関しては今も議論がある

寛骨臼尾側骨折では症状が軽い、よって体重負重にあまり関与してないのでは

→しかしそれを支持するエビデンスがない

42 **CD Newton**: Fractures of the pelvis. **CD Newton DM Nunamaker** *Textbook of small animal orthopaedics.* 1985 Lippincott Philadelphia 393-402

●犬・猫共に寛骨臼尾側は体重負重に重要な機能を持っている

6 **AL Beck, MJ Pead, E Draper**: Regional load bearing of the feline acetabulum. *J Biomech.* 38:427-432 2005 PMID: 15652540

41 **AL Moores, AP Moores, DC Brodbelt, et al.**: Regional load bearing of the canine acetabulum. *J Biomech.* 40:3732-3737 2007 PMID: 17675043

●寛骨臼尾側骨折に対して保存療法を選択した症例では外科療法に比してより重度のDJDが確認される

10 **RJ Boudrieau, LJ Kleine**: Nonsurgically managed caudal acetabular fractures in dogs: 15 cases (1979-1984). *J Am Vet Med Assoc.* 193:701-705 1988 PMID: 3192449

アプローチでの注意点

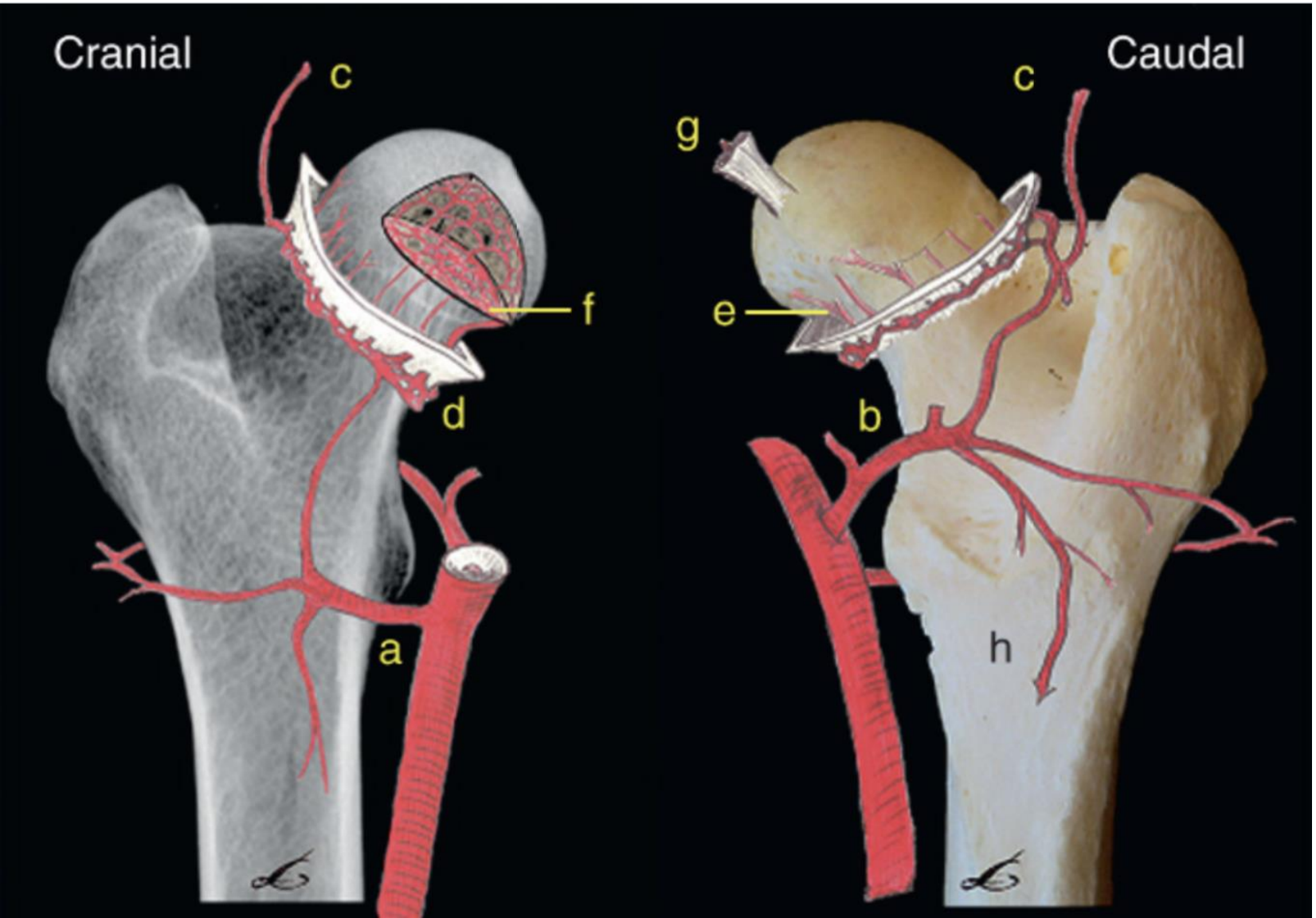

●関節包の切開する方向に注意

骨折整復のテクニック

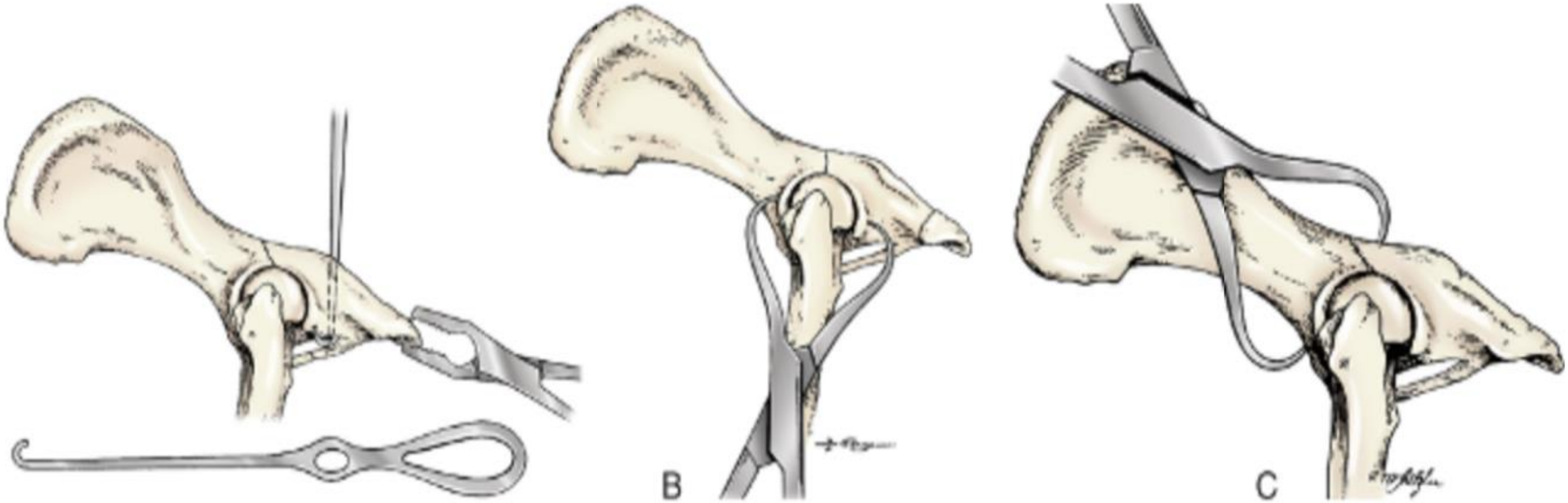

固定法の選択

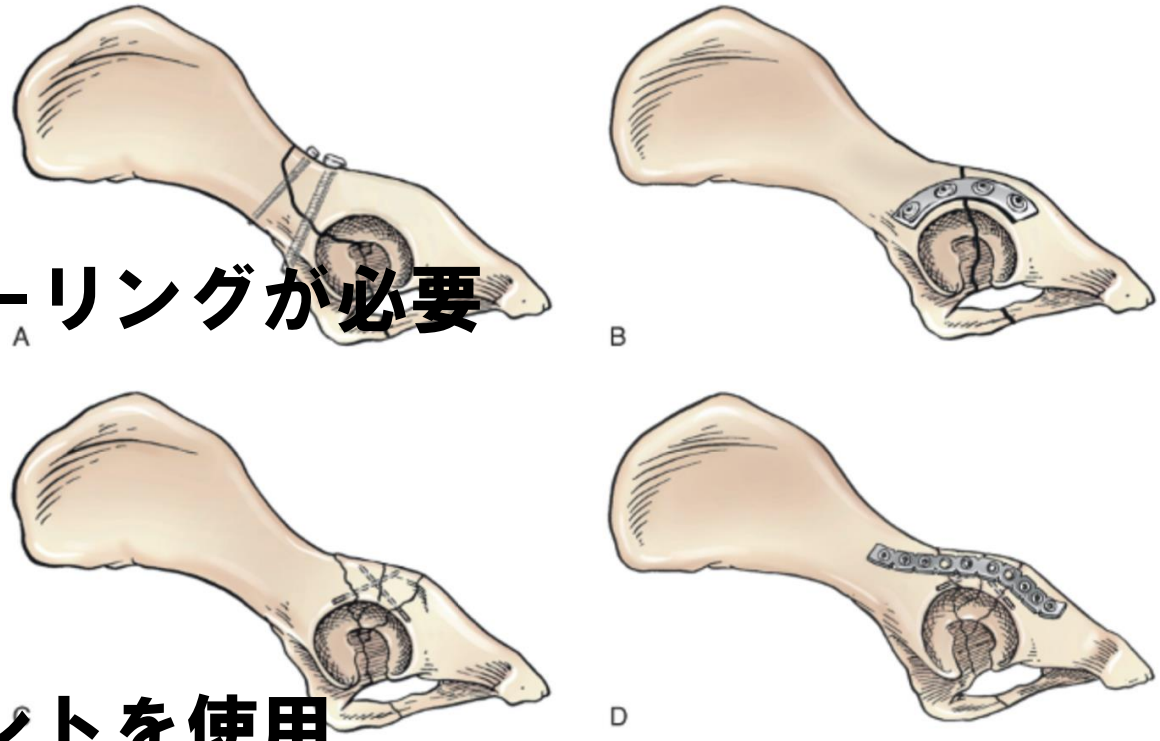

●プレート固定が一般、正確なカゥンターリングが必要

●斜骨折ならラグスクリュー固定も可能

●スクリュー、ワイヤー、ピン、骨セメントを使用

●ex vivoで、ロッキングとコルチカルスクリューで、関節面の整復度合、構造の力学的強度に差なかった（寛骨臼骨切りモデル）

NS Amato, A Richards, TA Knight, et al.: Ex vivo biomechanical comparison of the 24mm UniLOCK reconstruction plate using 24mm locking versus standard screws for fixation of acetabular osteotomy in dogs. *Vet Surg.* 37:741-748 2008 PMID: 19121169

寛骨臼骨折の合併症と予後

●１４頭の寛骨臼骨折をプレート固定した報告

→８３％で跛行なしあるいは時々

様々な程度のDJD、大腿部中央の筋量減少（８３％）、プレート破綻はまれ

4 **LW Anson, DJ DeYoung, DC Richardson, et al.**: Clinical evaluation of canine acetabular fractures stabilized with an acetabular plate. *Vet Surg.* 17:220-225 1988 PMID: 3238894

坐骨・恥骨・骨盤底骨折

●通常手術しない

→猫では骨盤狭小と痛みを軽減するための補助として、あるいは他の部位の修復を保護する目的で実施することも

31 **NM Kipfer, PM Montavon**: Fixation of pelvic floor fractures in cats. *Vet Comp Orthop Traumatol.* 24:137-141 2011 PMID: 21243178

●恥骨は腹壁ヘルニア併発時に適応になり得る

●坐骨は痛みが強いとき、美容面、変位が激しい時に検討

固定

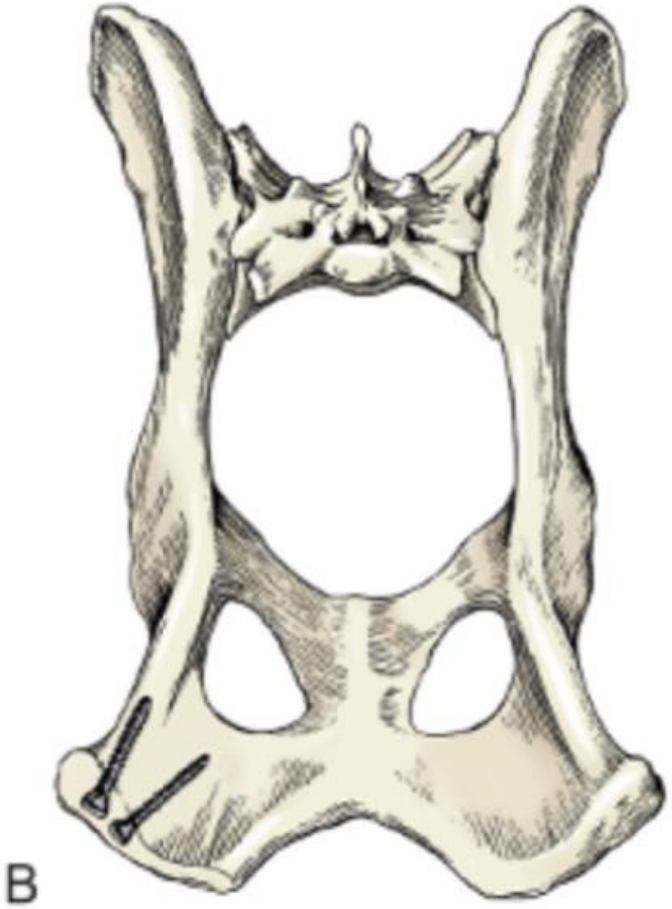

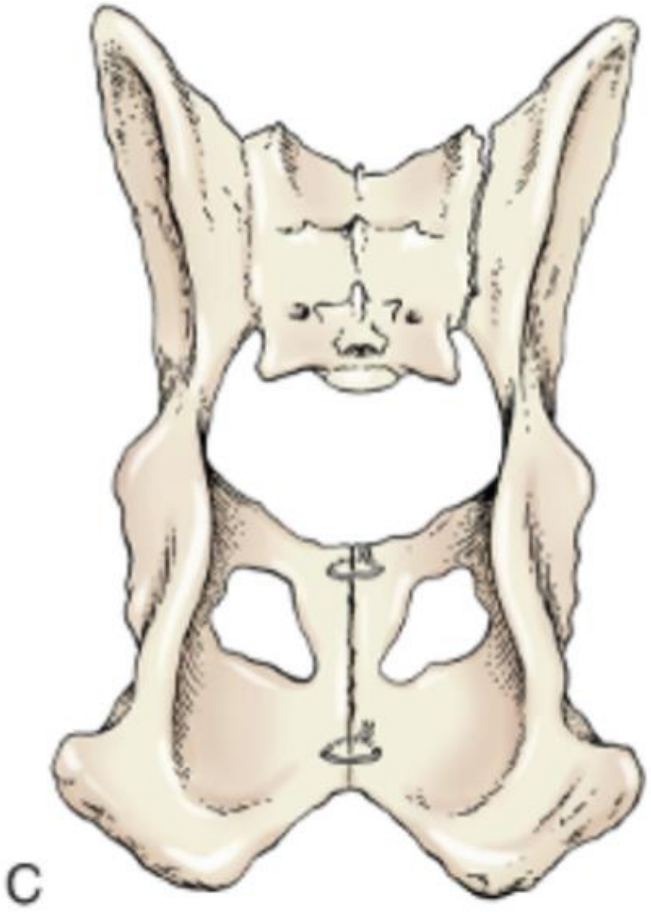

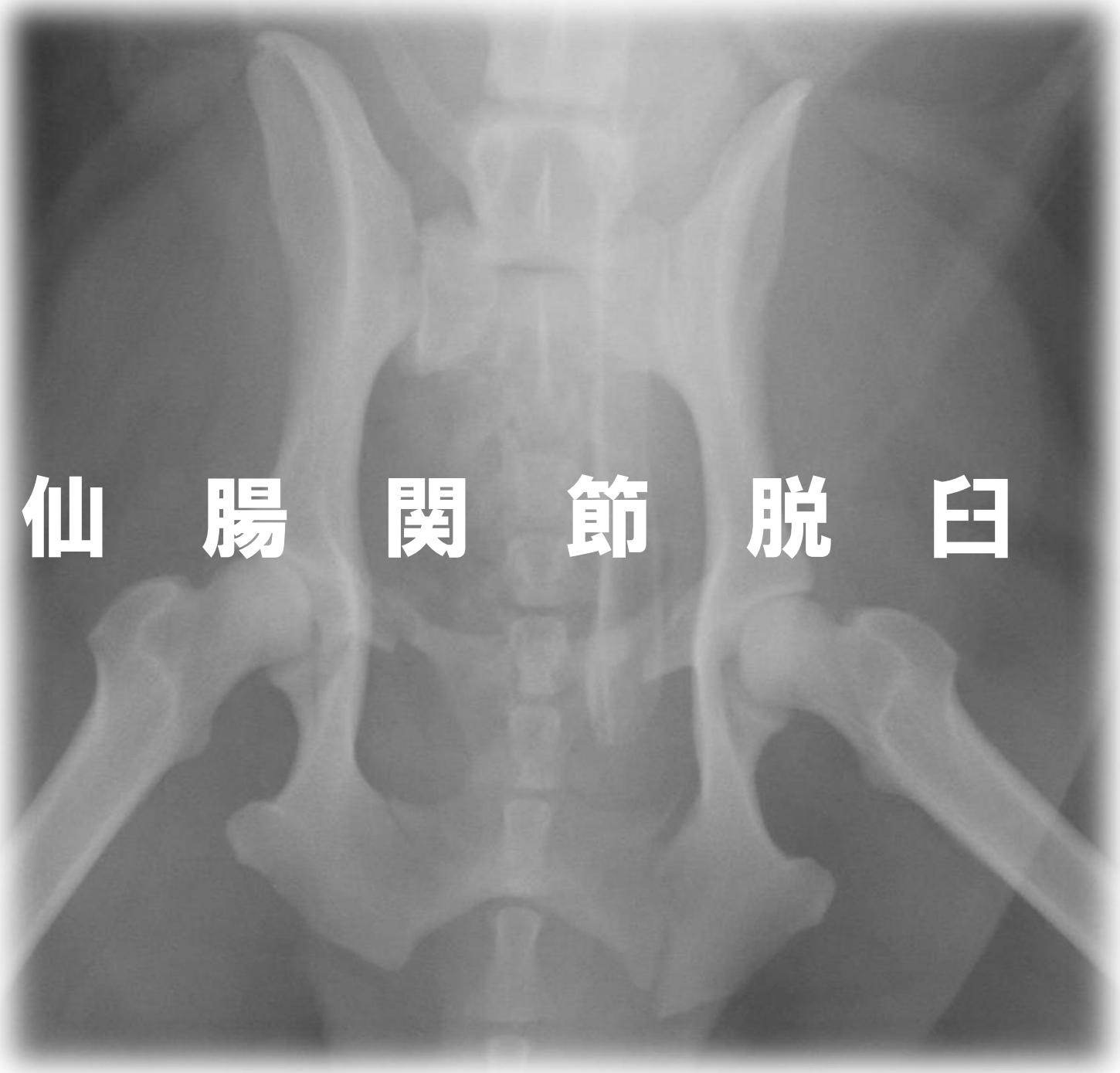

仙　腸　関　節　脱　臼

仙腸関節脱臼

●仙骨からの腸骨の外れ

●仙腸関節は半関節（線維軟骨で結合）

●脱臼方向は前・背側が一般的

●他の部位の骨盤骨折として坐骨・恥骨骨折を伴うこと多い

仙腸関節脱臼の疫学

●３４頭の犬・猫の骨盤骨折（神経傷害あり）

４１％は仙腸関節脱臼が原因
８１％は１６週までに神経症状が回復

29 **A Jacobson, SC Schrader**: Peripheral nerve injury associated with fracture or fracture-dislocation of the pelvis in dogs and cats: 34 cases (1978-1982). *J Am Vet Med Assoc.* 190:569-572 1987

●仙腸関節脱臼症例で７７％が片側、２３％が両側

８５％が重度の整形外科損傷もつ

18 **CE DeCamp, TD Braden**: Sacroiliac fracture-separation in the dog: A study of 92 cases. *Vet Surg.* 14:127-130 1985

●ネコでのRetrospective study

仙腸関節脱臼２７％（骨盤骨折の中で）、骨盤底骨折の次に多かった
６１頭の猫で８２％が片側、１８％両側、仙骨神経根・腰仙椎神経叢損傷受けやすい

7 **PF Bookbinder, JA Flanders**: Characteristics of pelvic fracture in the cat. *Vet Comp Orthop Traumatol.* 5:122-127 1992

外科治療

●ラグスクリュー固定が一般

透視が正確性に有効

68 **CA Tonks, JL Tomlinson, JL Cook**: Evaluation of closed reduction and screw fixation in lag fashion of sacroiliac fracture-luxations. *Vet Surg.* 37:603-607 2008 PMID: 19134080

●スクリューは仙骨の幅の６０％以上に挿入する

18 **CE DeCamp, TD Braden**: Sacroiliac fracture-separation in dog: A study of 92 cases. *Vet Surg.* 14:127-130 1985

55 **RM Radasch, DF Merkley, WD Hoefle, et al.**: Static strength evaluation of sacroiliac fracture-separation repairs. *Vet Surg.* 19:155-161 1990 PMID: 2333688

●不適切なスクリュー設置に注意

→腹側、L7－S1椎間、脊柱管
中でも腹側が一般　スクリュー緩みの原因に

18 **CE DeCamp, TD Braden**: Sacroiliac fracture-separation in the dog: A study of 92 cases. *Vet Surg.* 14:127-130 1985

ラグスクリュー固定　仙骨でのポイント　イヌ

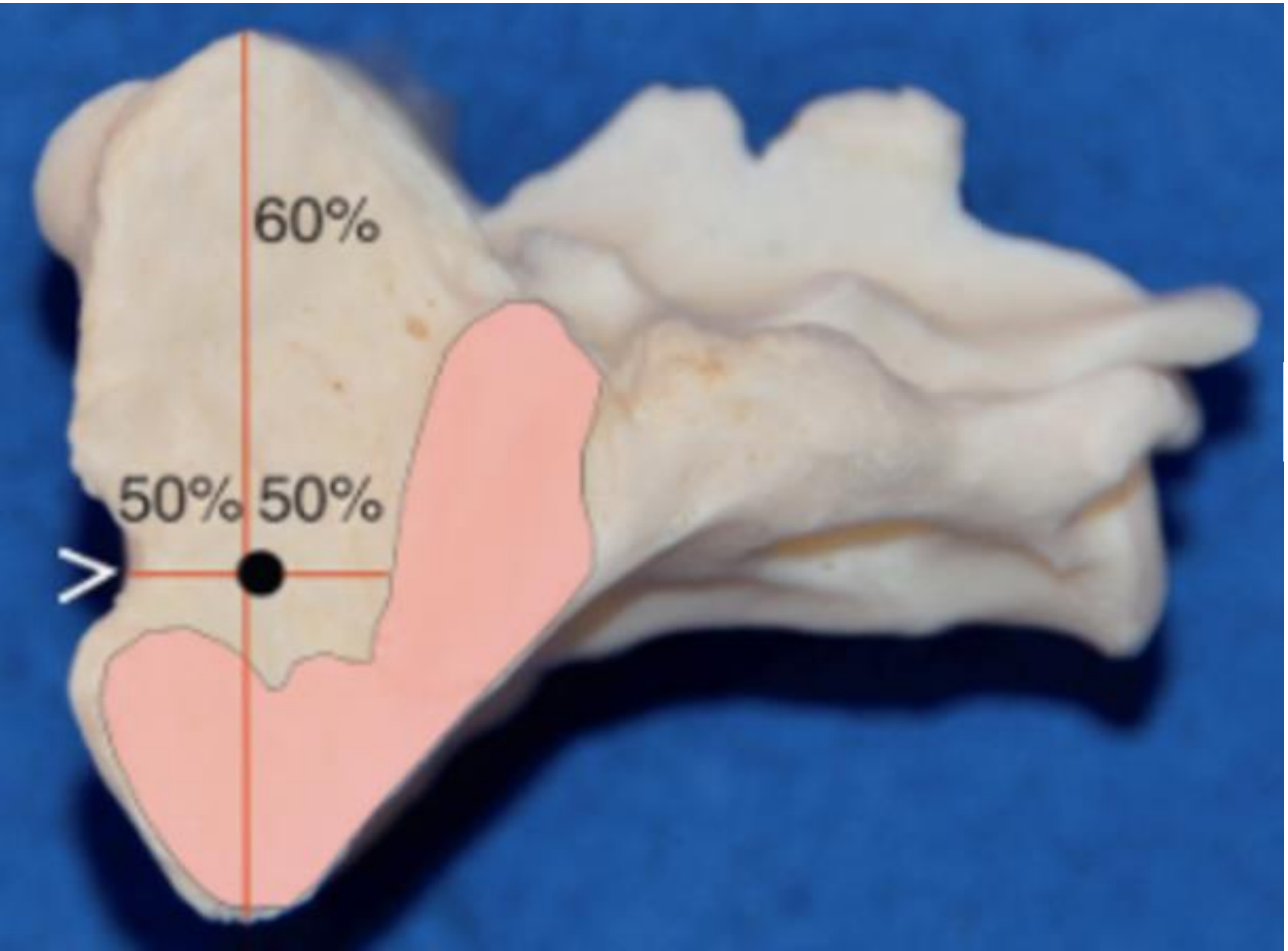

●仙骨切痕の同定
が犬では必須
９８、５％で存在

19 **CE Decamp, TD Braden**: The surgical anatomy of the canine sacrum for lag screw fixation of the sacroiliac joint. *Vet Surg.* 14:131-134 1985

ラグスクリュー固定　仙骨での角度　イヌ

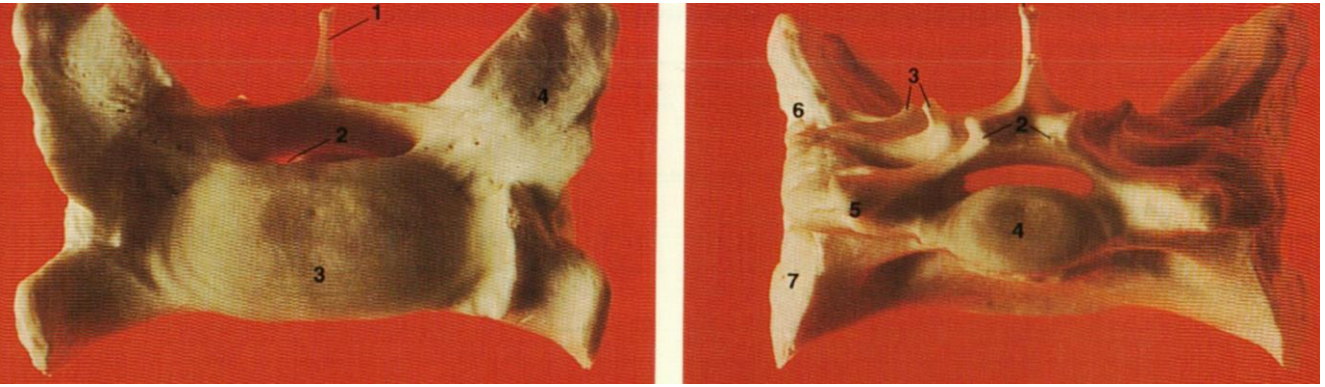

●横断面で仙骨翼は背側で１０度ほど内側に傾き

横断面での最適角度は１００±４、７度

安全なスクリューの軌道のためには最大で１１１±５.４２度、最小で８９±５.１７度

著者は関節面から９７度を推奨

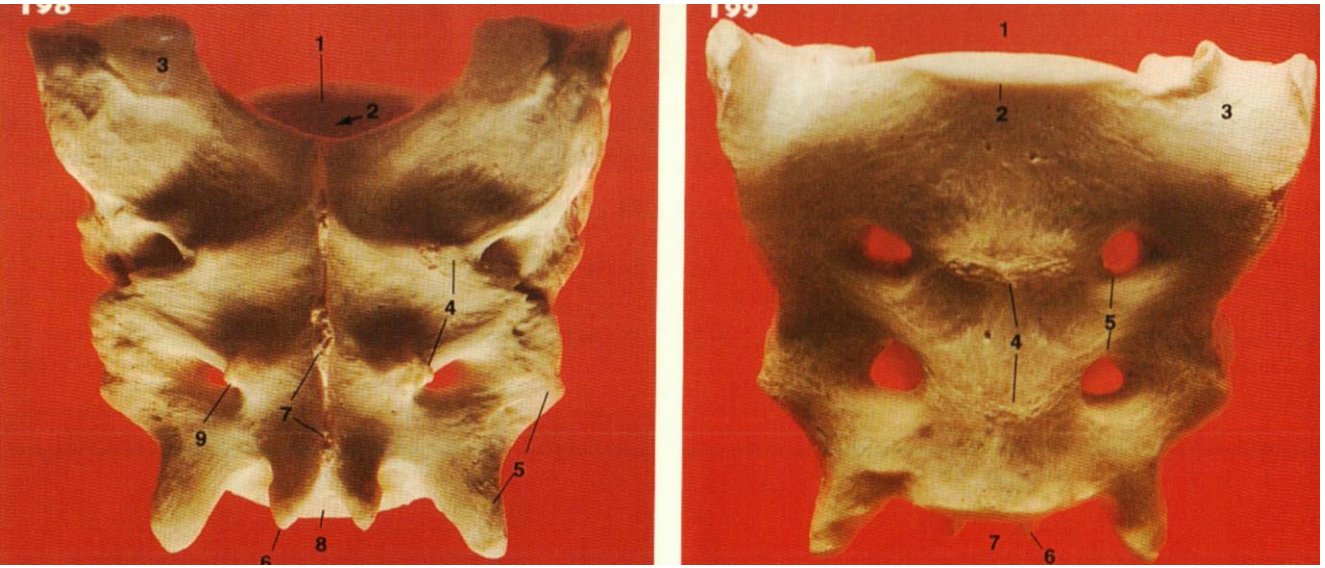

60 **CJ Shales, SJ Langley-Hobbs**: Canine sacroiliac luxation: Anatomic study of dorsoventral articular surface angulation and safe corridor for placement of screws used for lag fixation. *Vet Surg.* 34:324-331 2005 PMID: 16212586

ラグスクリュー固定　仙骨でのポイント　ネコ

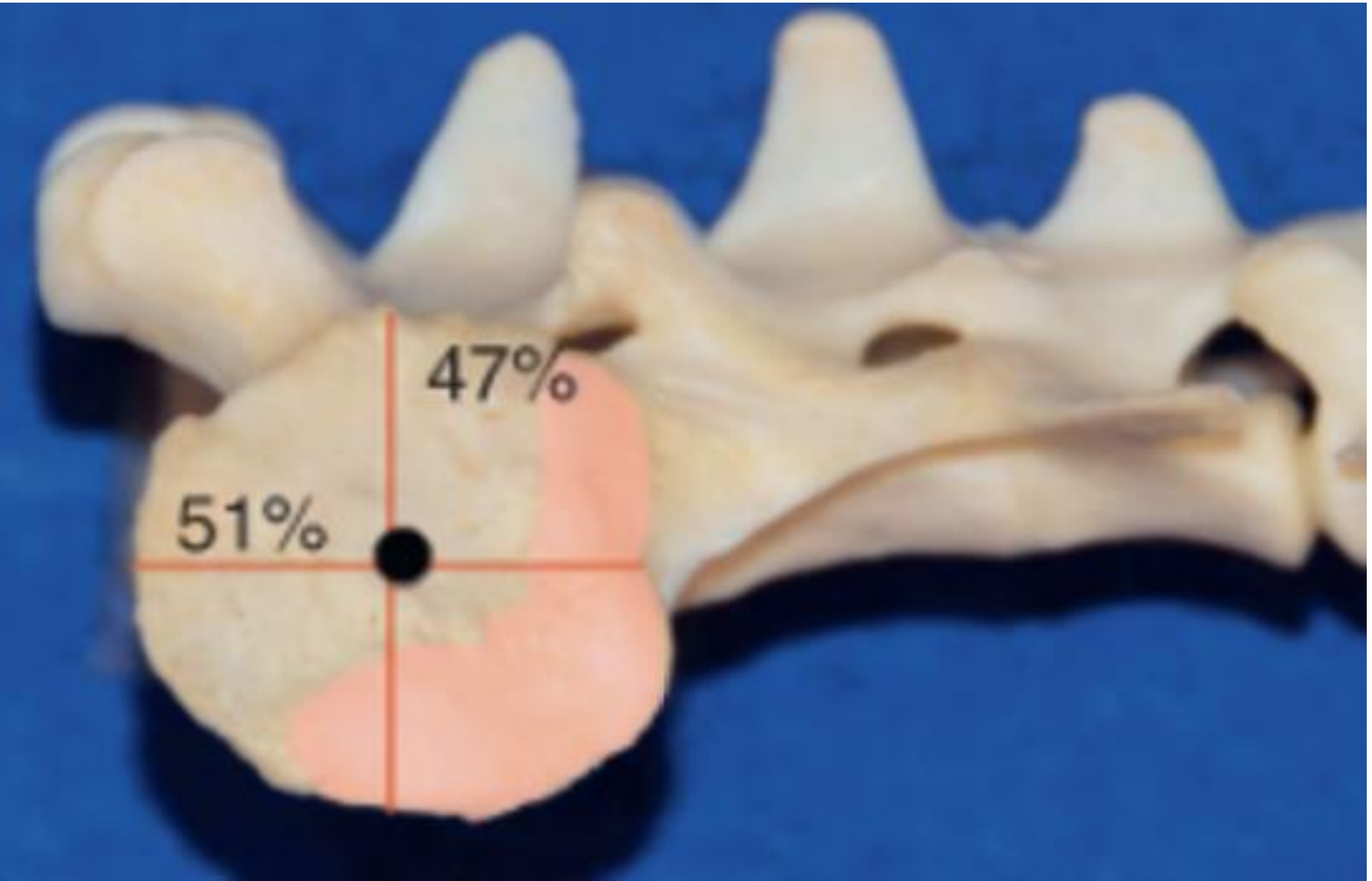

犬と違い仙骨切痕がないことが多い（３４％）
存在してもランドマークにならない

14 **M Burger, F Forterre, L Brunnberg**: Surgical anatomy of the feline sacroiliac joint for lag screw fixation of sacroiliac fracture-luxation. *Vet Comp Orthop Traumatol*. 17:146-151 2004

ラグスクリュー固定　仙骨での角度　ネコ

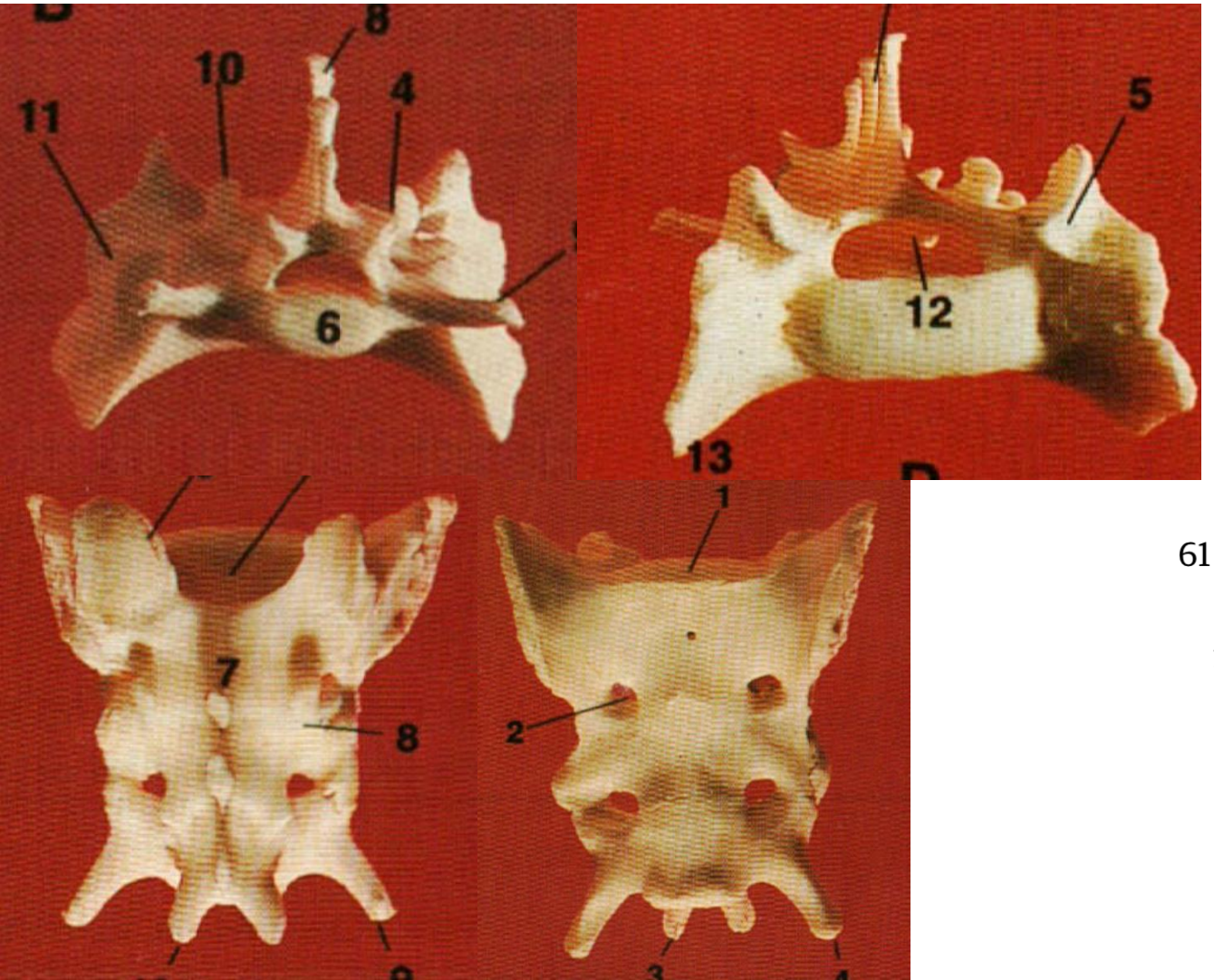

●横断面での最適角度は９７±６.９度

最大で１０７±６.８度、最小で８７±７、２度

61 **CJ Shales, L White, SJ Langley-Hobbs**: Sacroiliac luxation in the cat: Defining a safe corridor in the dorsoventral plane for screw insertion in lag fashion. *Vet Surg.* 38:343-348 2009 PMID: 19573097

ラグスクリュー固定
腸骨へのgliding holeの位置決め　イヌ

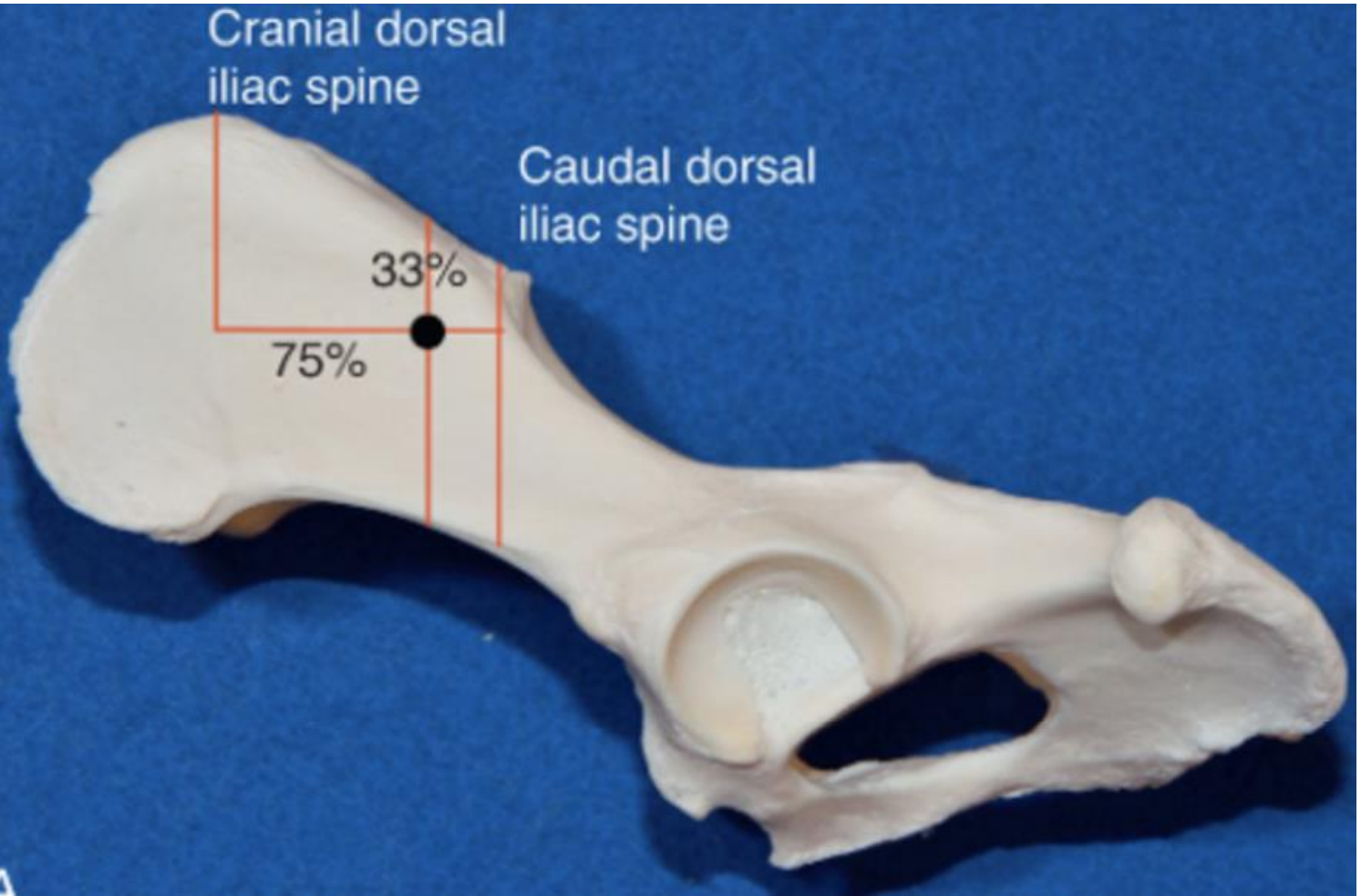

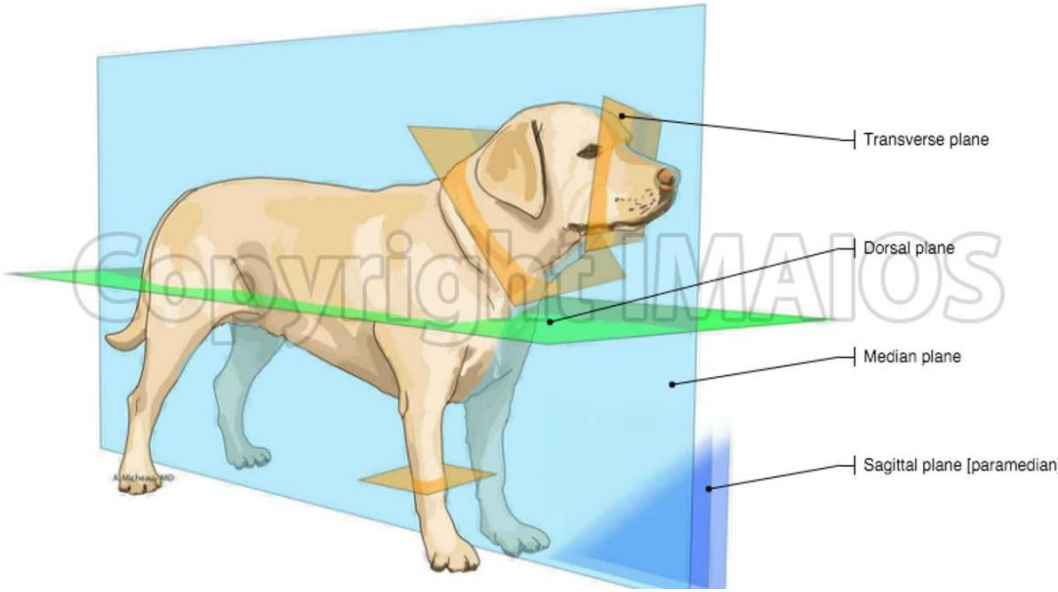

基準は背断面　イヌ
Brinker Piermattei

ラグスクリュー固定
腸骨へのgliding holeの位置決め　イヌ

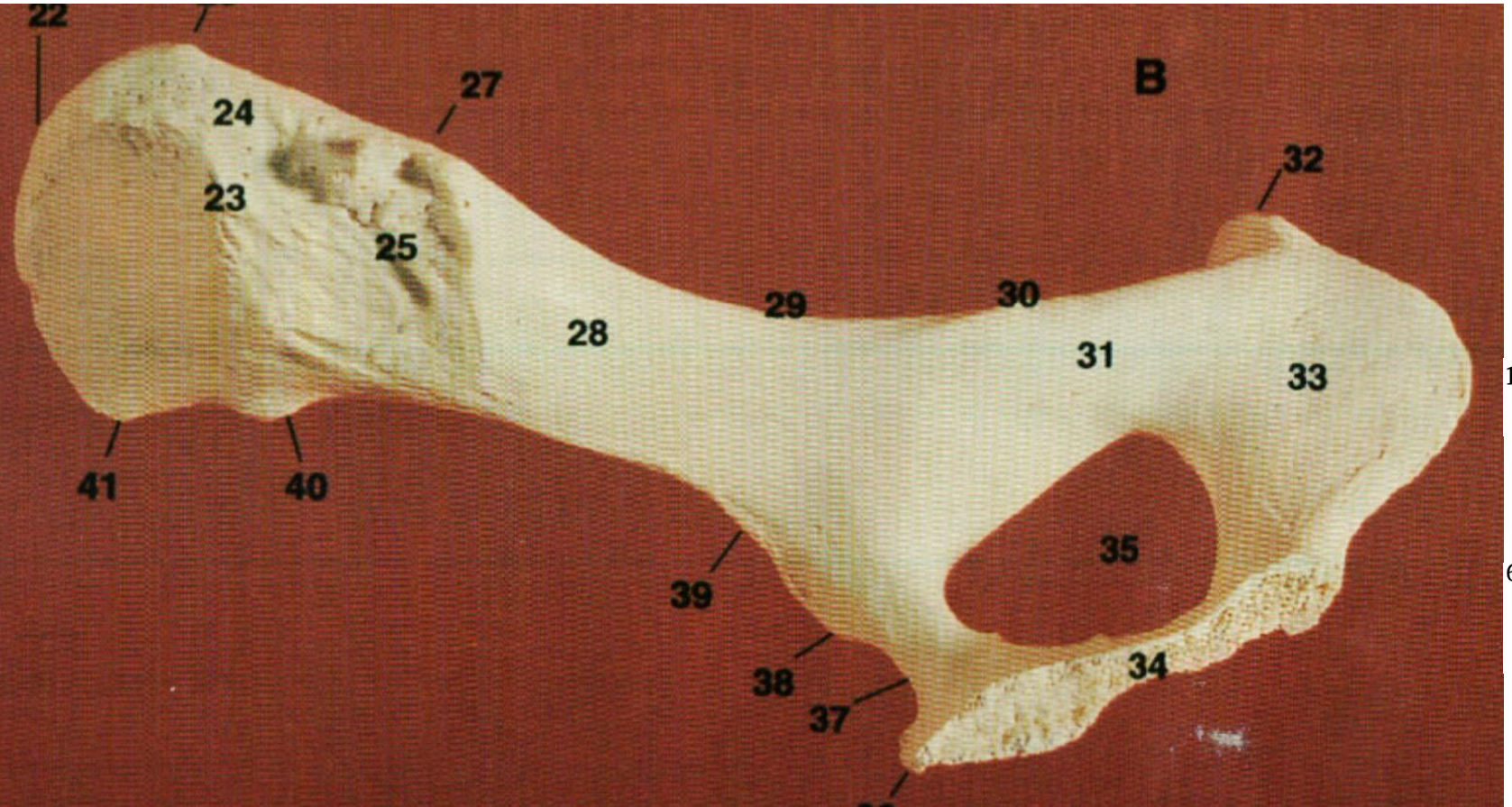

●内側の関節面の触診から位置の同定

18 **CE DeCamp, TD Braden**: Sacroiliac fracture-separation in the dog: A study of 92 cases. *Vet Surg.* 14:127-130 1985

68 **CA Tonks, JL Tomlinson, JL Cook**: Evaluation of closed reduction and screw fixation in lag fashion of sacroiliac fracture-luxations. *Vet Surg.* 37:603-607 2008 PMID: 19134080

ラグスクリュー固定
腸骨へのgliding holeの位置決め　ネコ

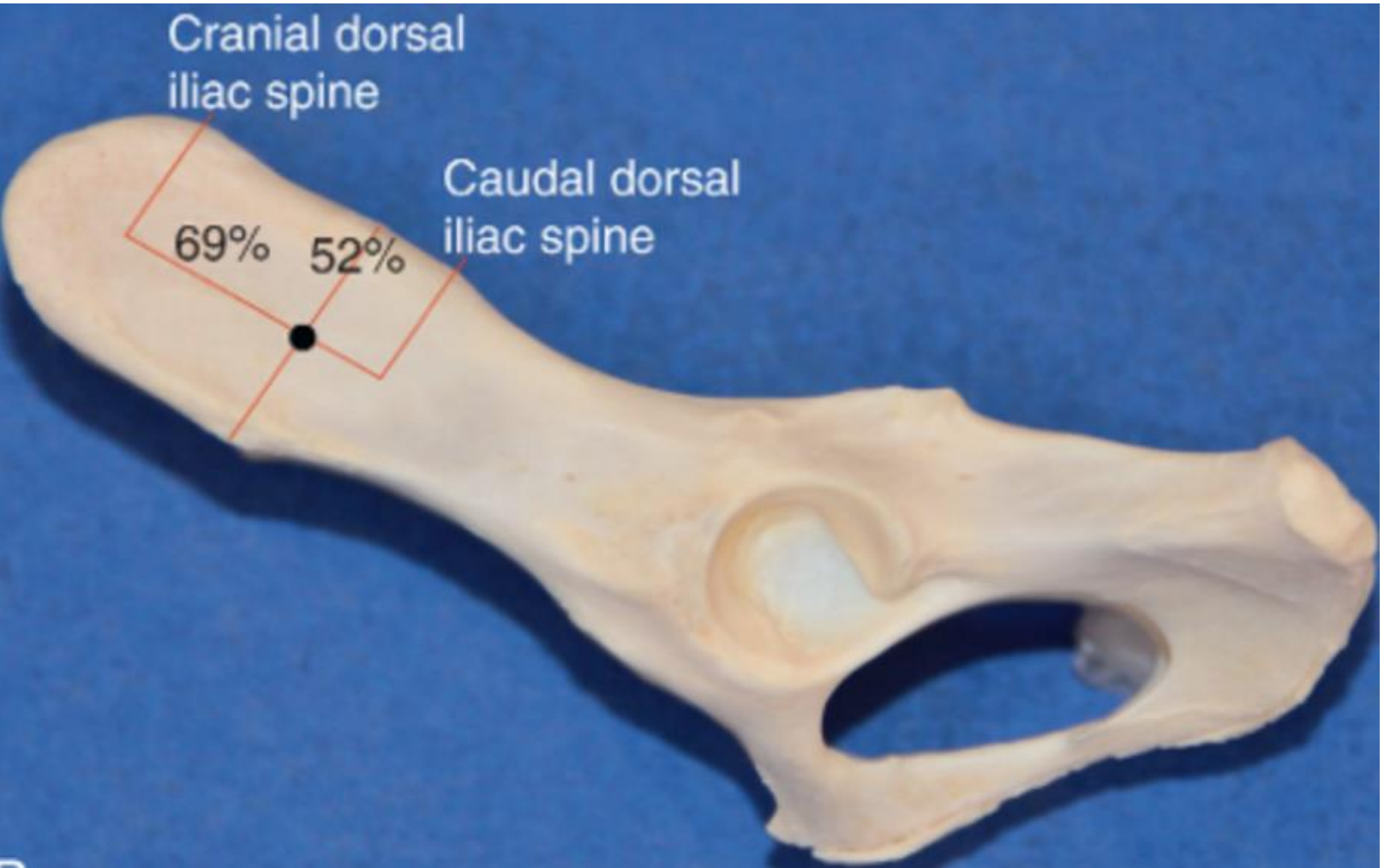

猫では仙結節の直線部を指標にする

14 **M Burger, F Forterre, L Brunnberg**: Surgical anatomy of the feline sacroiliac joint for lag screw fixation of sacroiliac fracture-luxation. *Vet Comp Orthop Traumatol*. 17:146-151 2004

仙腸関節脱臼の合併症・予後

●１９８５　最初の報告

→スクリューの長さは６０％以下であった
　３８％でスクリューの緩み（６０％以下）、長さが６０％以上では７％であった

18 **CE DeCamp, TD Braden**: Sacroiliac fracture-separation in the dog: A study of 92 cases. *Vet Surg.* 14:127-130 1985

●１３症例

→スクリューの長さは平均７９％
　緩みなかった

66 **JL Tomlinson, JL Cook, JT Payne, et al.**: Closed reduction and lag screw fixation of sacroiliac luxations and fractures. *Vet Surg.* 28:188-193 1999 PMID: 10338164

●２４症例

→スクリューの長さ平均６４％
　8.3%で緩み（これらは６０％以下の長さでかつ１症例は不適切なスクリュー設置）
　しかし、緩んでも整復のずれわずか、骨盤腔のサイズにほとんど影響なかった

68 **CA Tonks, JL Tomlinson, JL Cook**: Evaluation of closed reduction and screw fixation in lag fashion of sacroiliac fracture-luxations. *Vet Surg.* 37:603-607 2008 PMID: 19134080

仙　骨　骨　折

●仙骨の翼・体・尾側の神経管に及び広範囲の骨折を示す

●仙骨骨折はまれ

●仙腸関節脱臼より痛み強く神経障害もより重度

●神経障害はいつも可逆的ではない

仙骨骨折の疫学

●３２頭の仙骨骨折の犬

→６９％　来院時に神経障害

４３％で後肢の神経障害（プロプリオ欠損、深部痛欠損　外側）

２８−３４％で会陰部の感覚欠損、肛門緊張低下、尿路の障害

２８％で尾の感覚障害

axial>abaxial （神経障害程度）

5/23で安楽死　１８頭のうち１頭が永久的な尿失禁（あとは正常あるいはわずかな神経障害）

33 **CA Kuntz, D Waldron, RA Martin, et al.**: Sacral fractures in dogs:
A review of 32 cases. *J Am Anim Hosp Assoc.* 31:142-150 1995

仙骨骨折の分類　1

●axial;
→仙骨孔の内側の全ての骨折かつ
　棘突起腹側の骨折

●abaxial;
→仙骨孔より外側の全ての骨折かつ
　棘突起の骨折

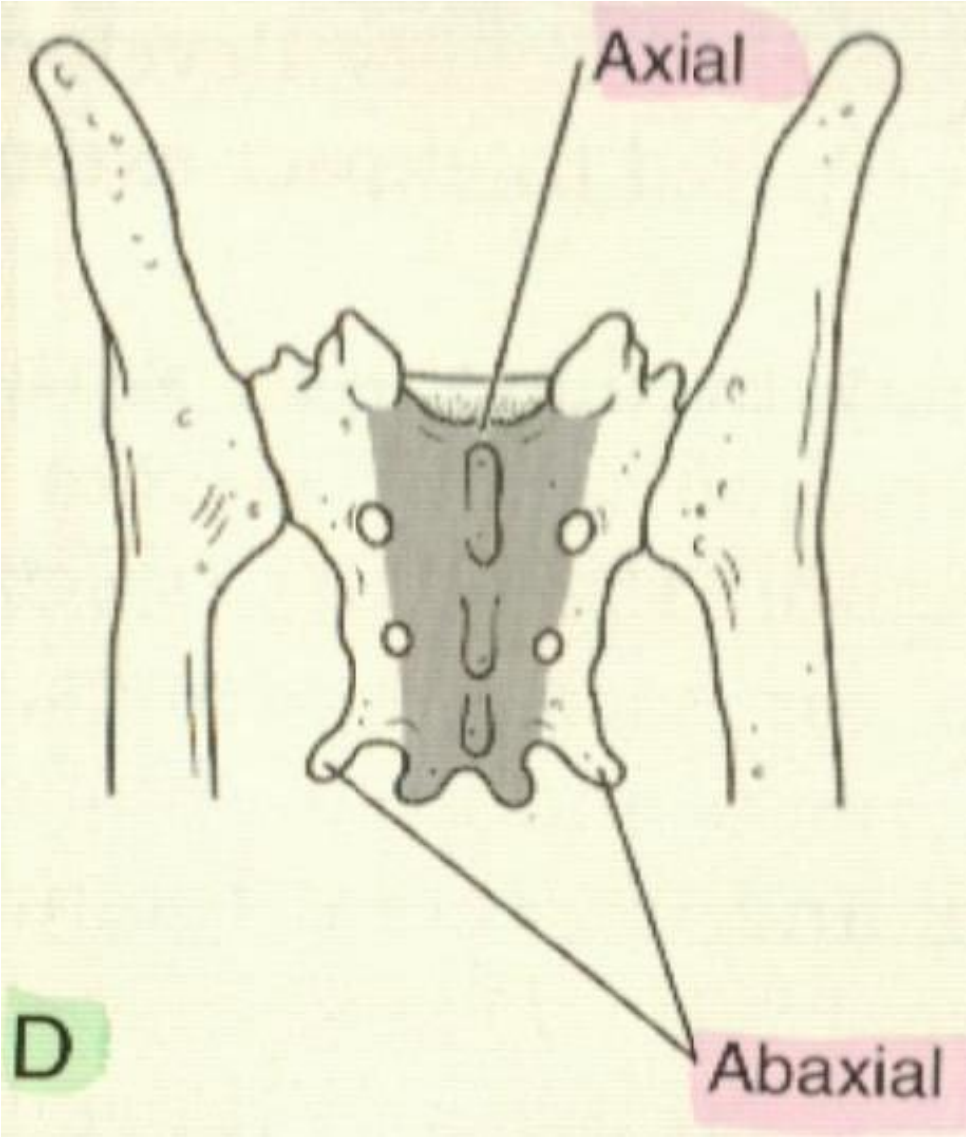

33 **CA Kuntz, D Waldron, RA Martin, et al.**: Sacral fractures in dogs: A review of 32 cases. *J Am Anim Hosp Assoc.* 31:142-150 1995

仙骨骨折の分類　２

●５１症例に基づき分類；

タイプⅠ仙骨翼骨折

タイプⅡ仙骨孔を通る

タイプⅢ横断

タイプⅣ剥離

タイプⅤ粉砕

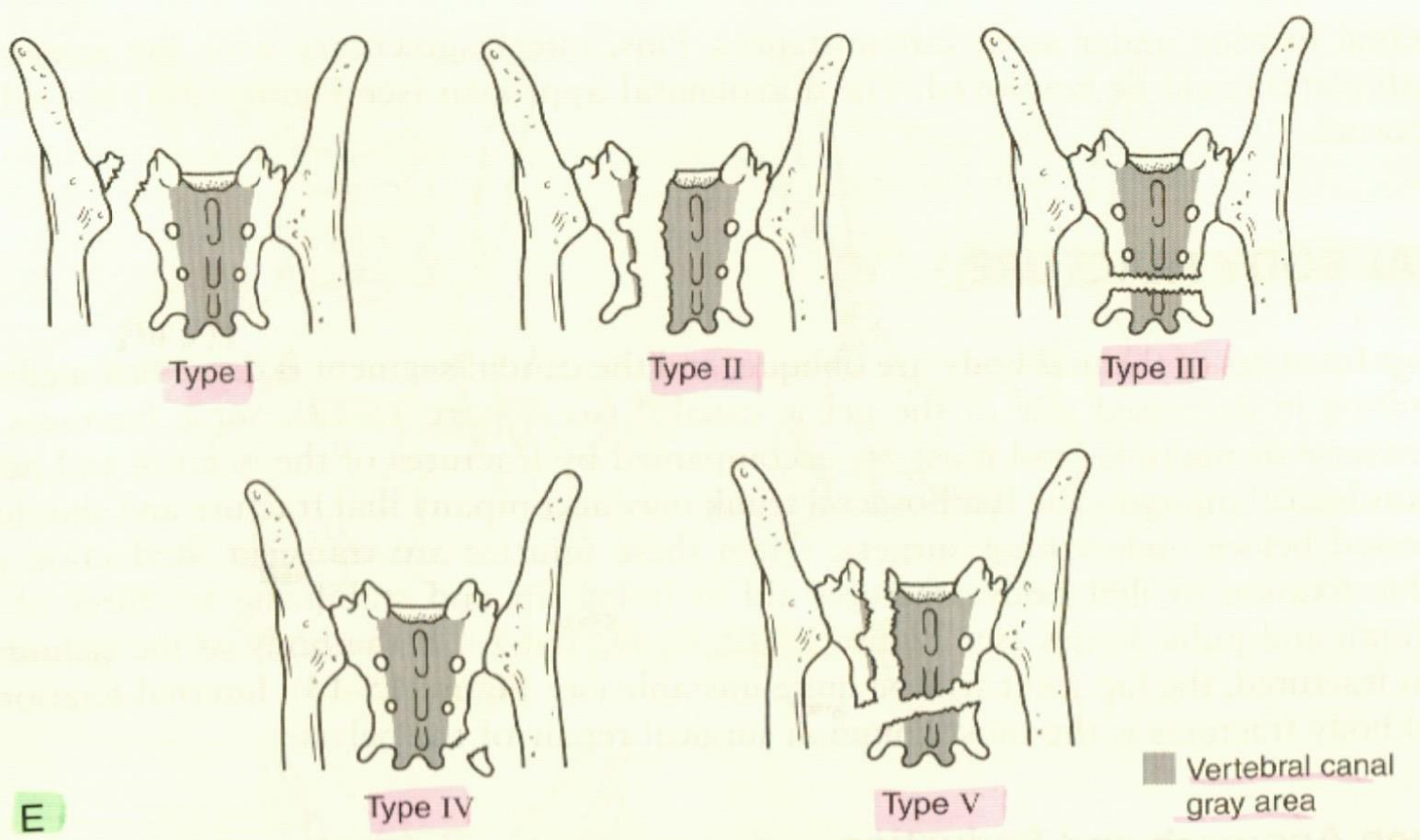

2 **A Anderson, AR Coughlan**: Sacral fractures in dogs and cats: A classification scheme and review of 51 cases. *J Small Anim Pract*. 38:404-409 1997 PMID: 9322179

治　　療

●外科、保存治療の結果を比較した研究はない

→外科処置　ラグスクリューが一般

●８頭の仙骨骨折

→９１％の整復率、スクリューは仙骨幅の６６％

Kワイヤーが緩む傾向あるので抜去が推奨

ラグスクリューはすべて安定であった

長期の機能は非常に良好で跛行なしかグレード１の跛行

永久的な神経障害なし

43 **B Paré, CL Gendreau, MA Robbins**: Open reduction of sacral fractures using transarticular implants at the articular facets of L7-S1: 8 consecutive canine patients (1995-1999). *Vet Surg.* 30:476-481 2001 PMID: 11555824

●症例１；

・７歳、3.9kg、オス、チワワ
・交通事故で尿道断裂と骨盤骨折
とのことで紹介

CT検査

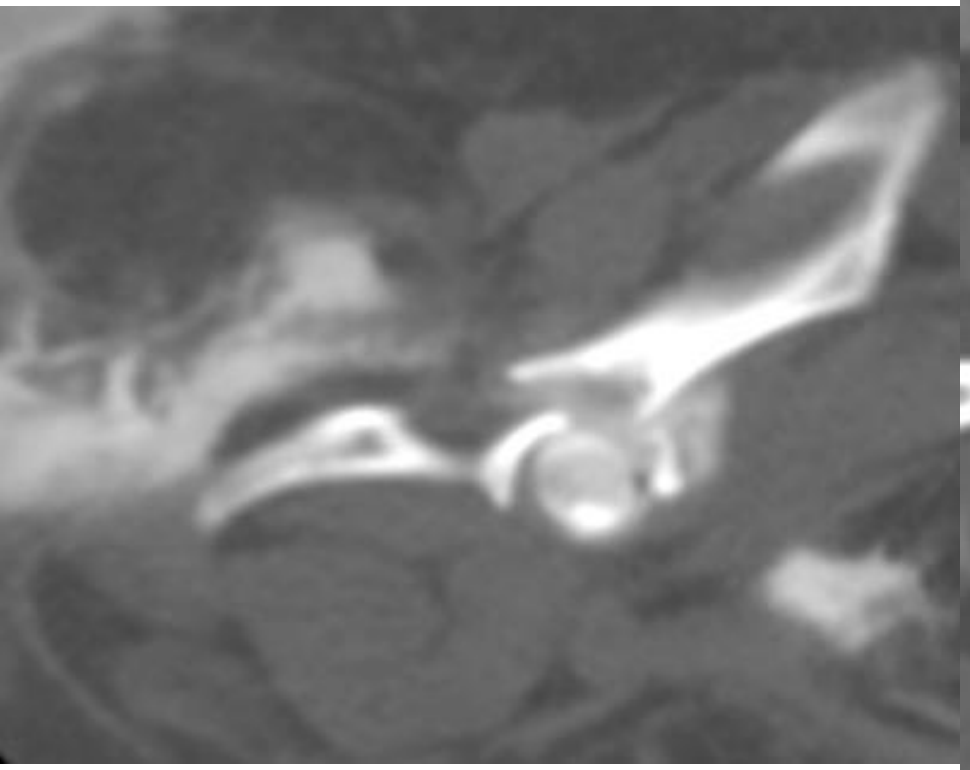

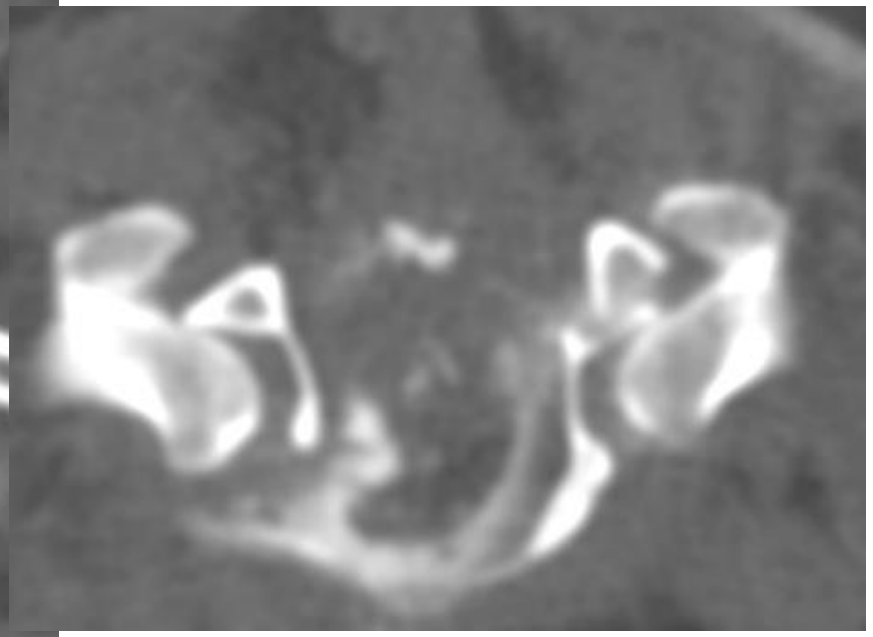

手　術

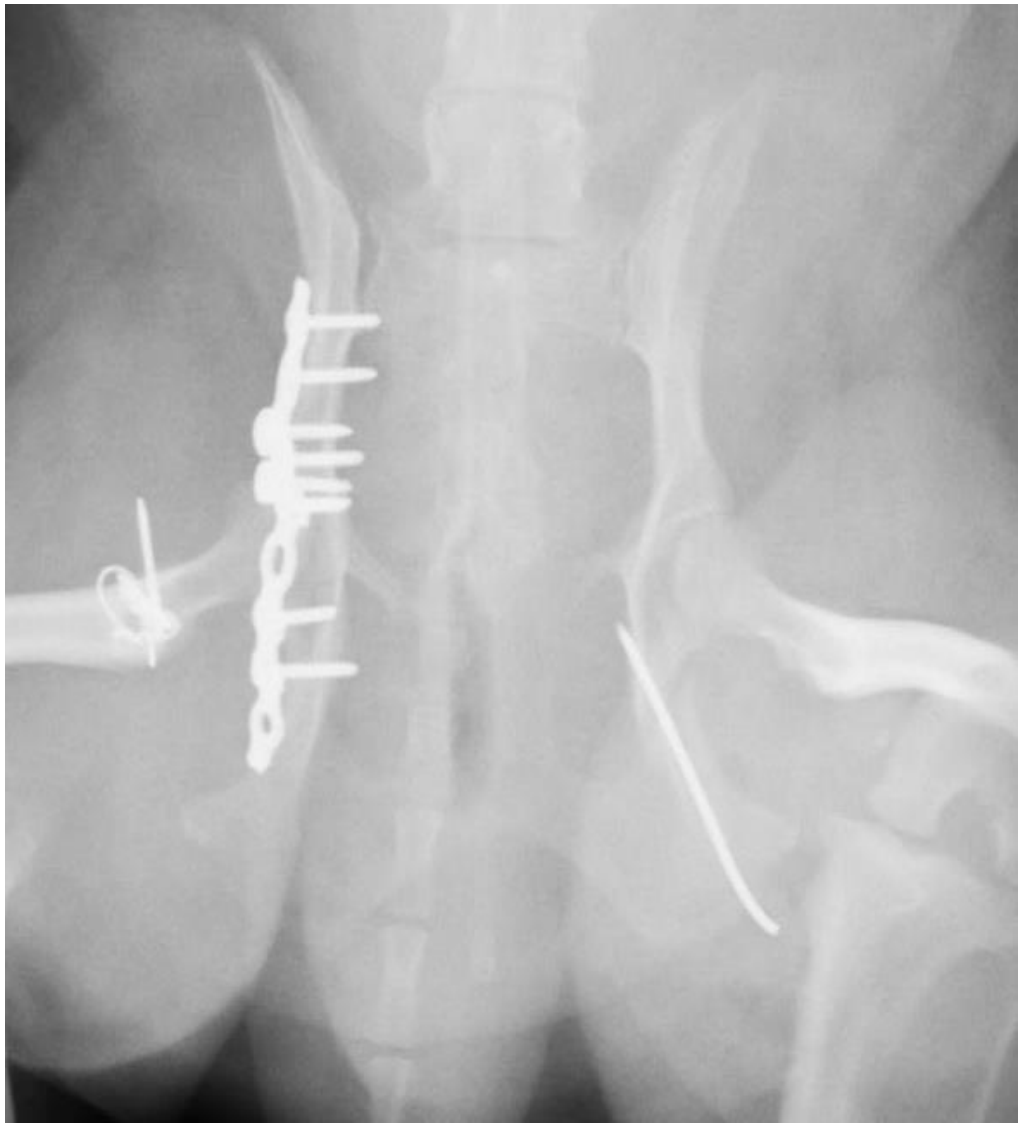

●症例２：

・１歳、2.3kg、メス、パピヨン
・夜に脱走、交通事故、他の夜間を受診、次の日にホームドクター受診し膀胱破裂と骨盤骨折ということで紹介

CT検査

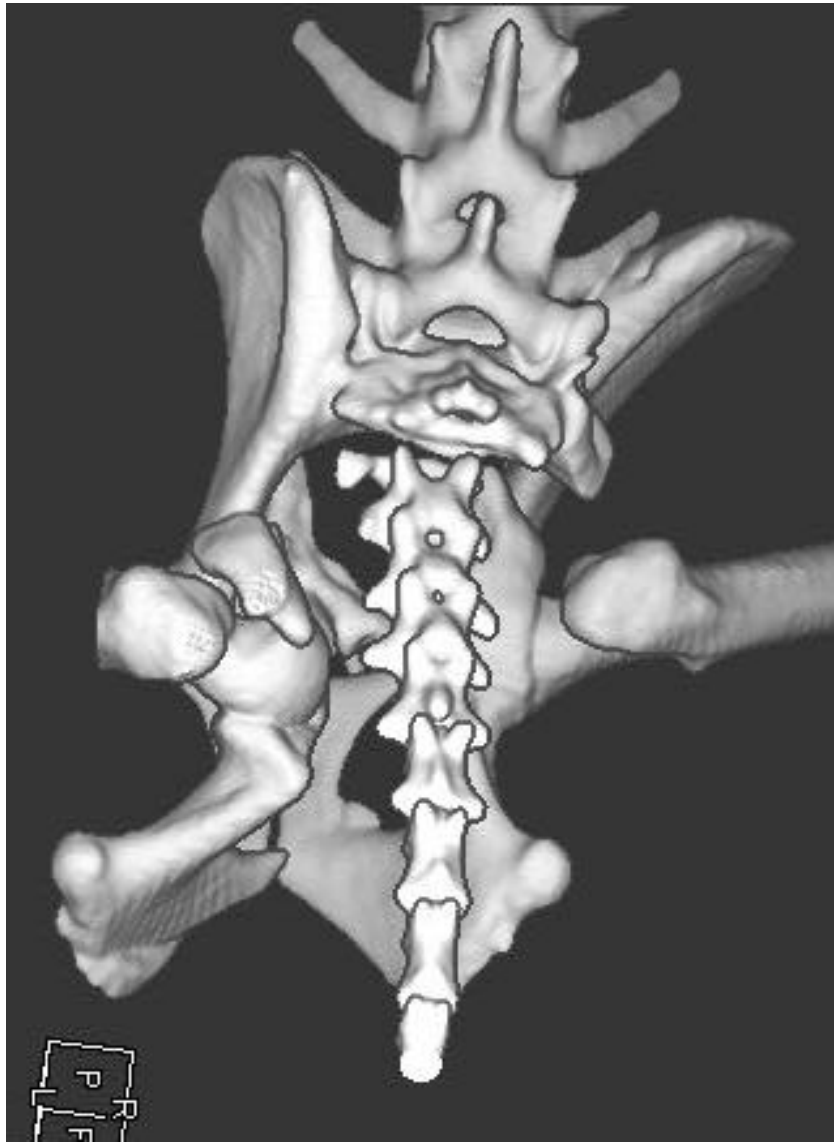

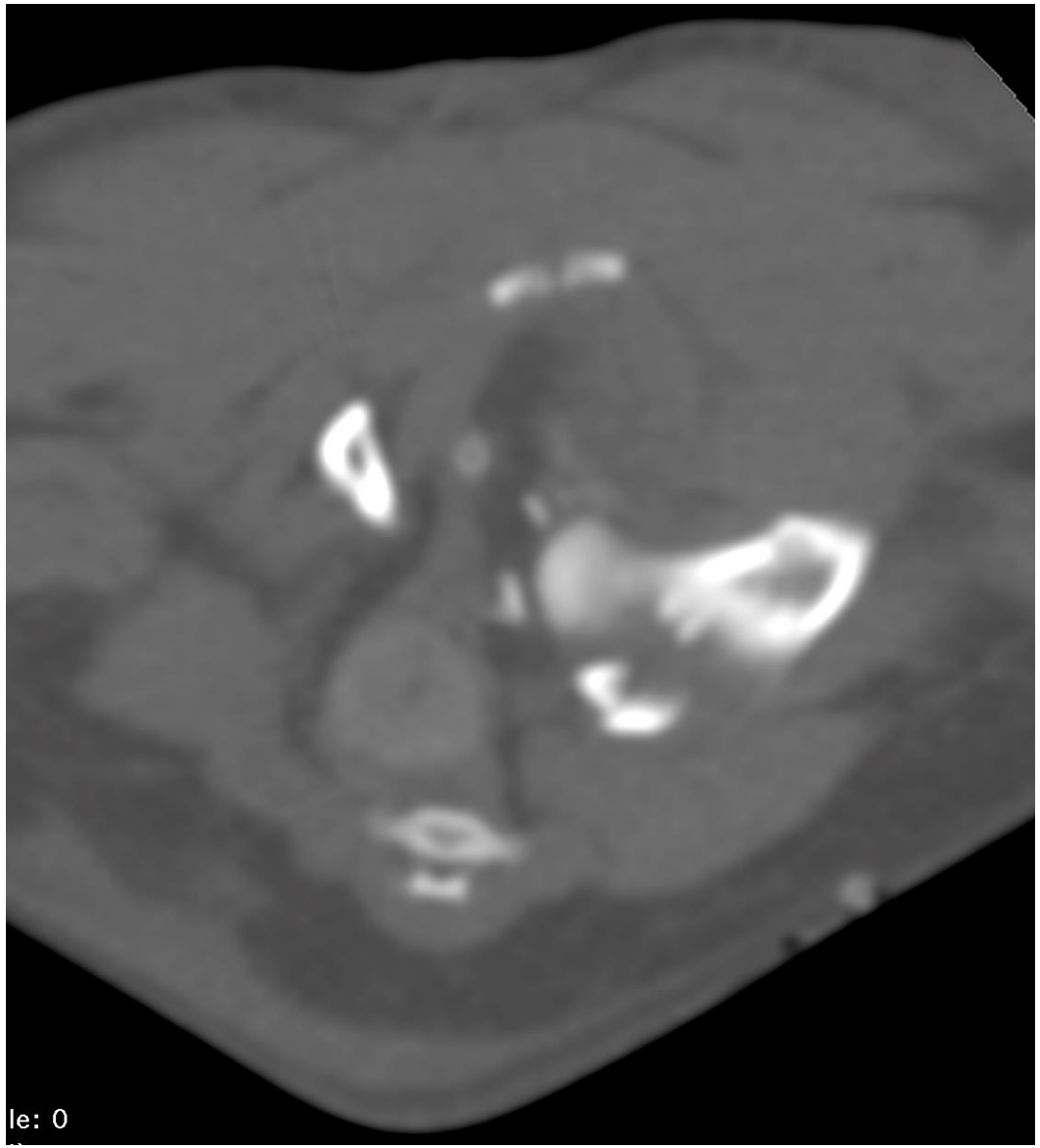

手　術

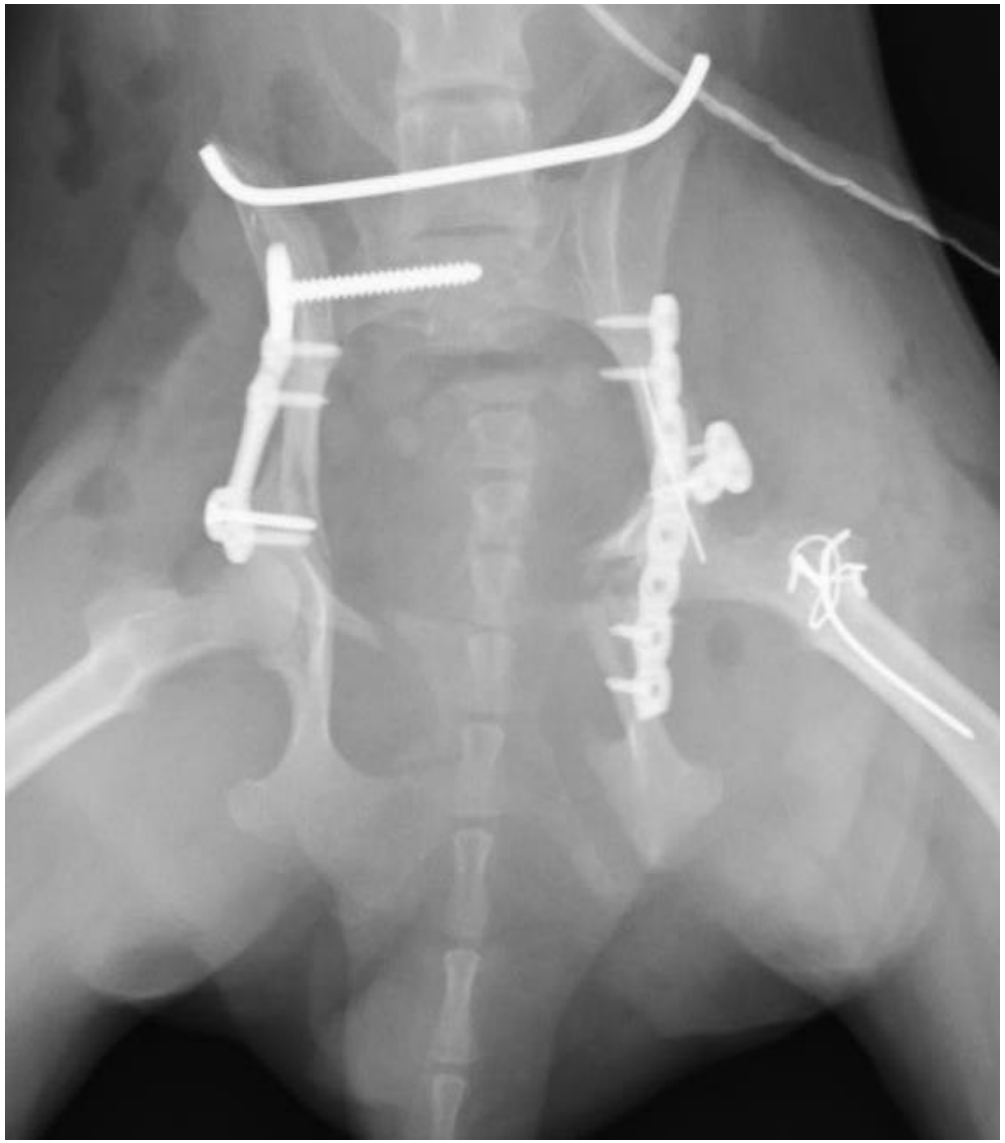

●症例３；

・２１歳、猫、3.1kg、メス
・お父さんが踏んでしまった、
それ以降両後肢動かないとい
うことで来院

CT検査

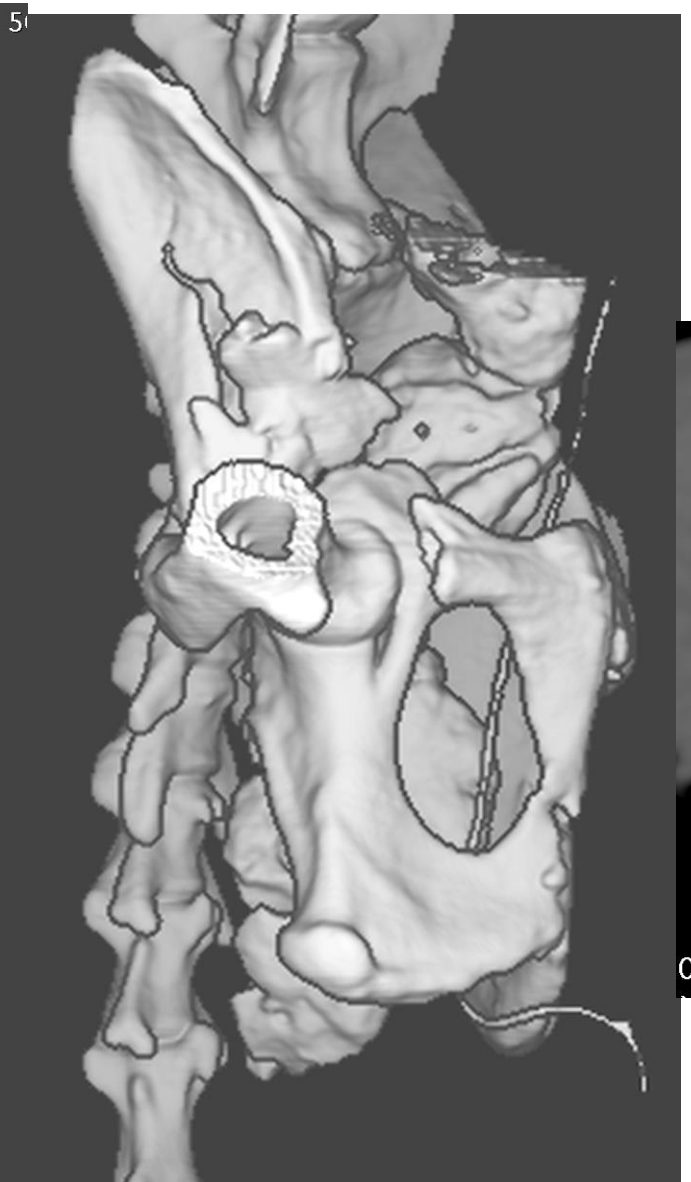

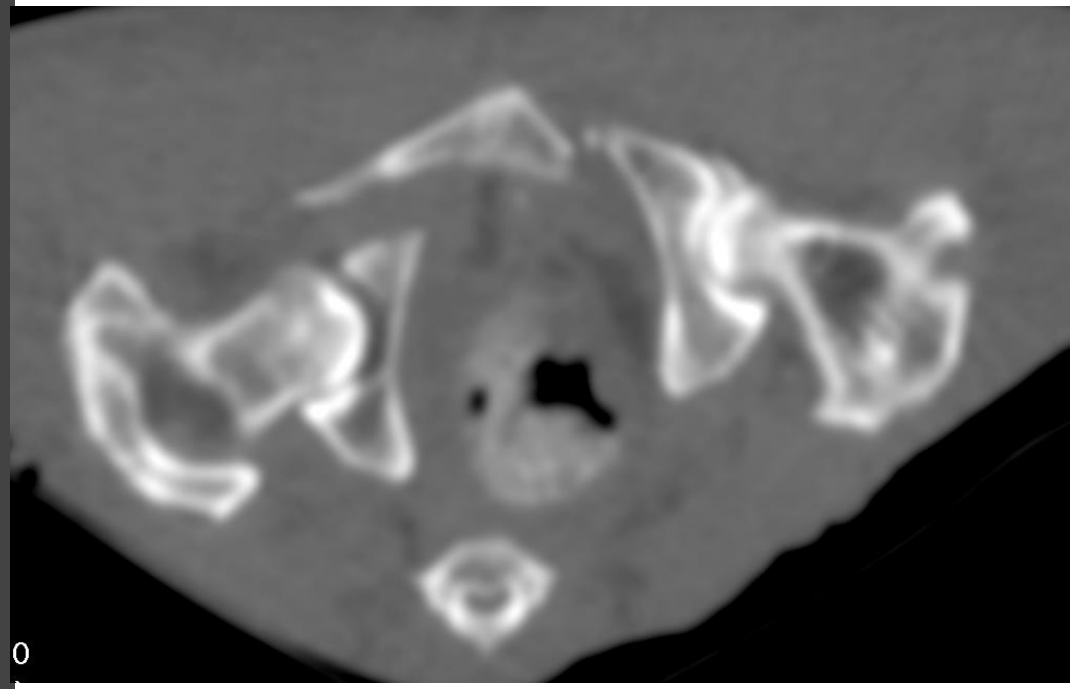

手術

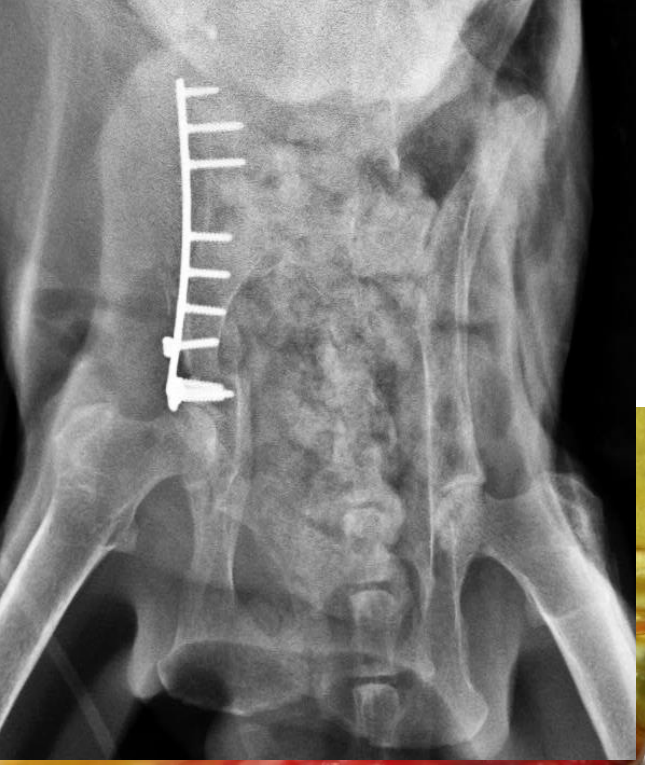

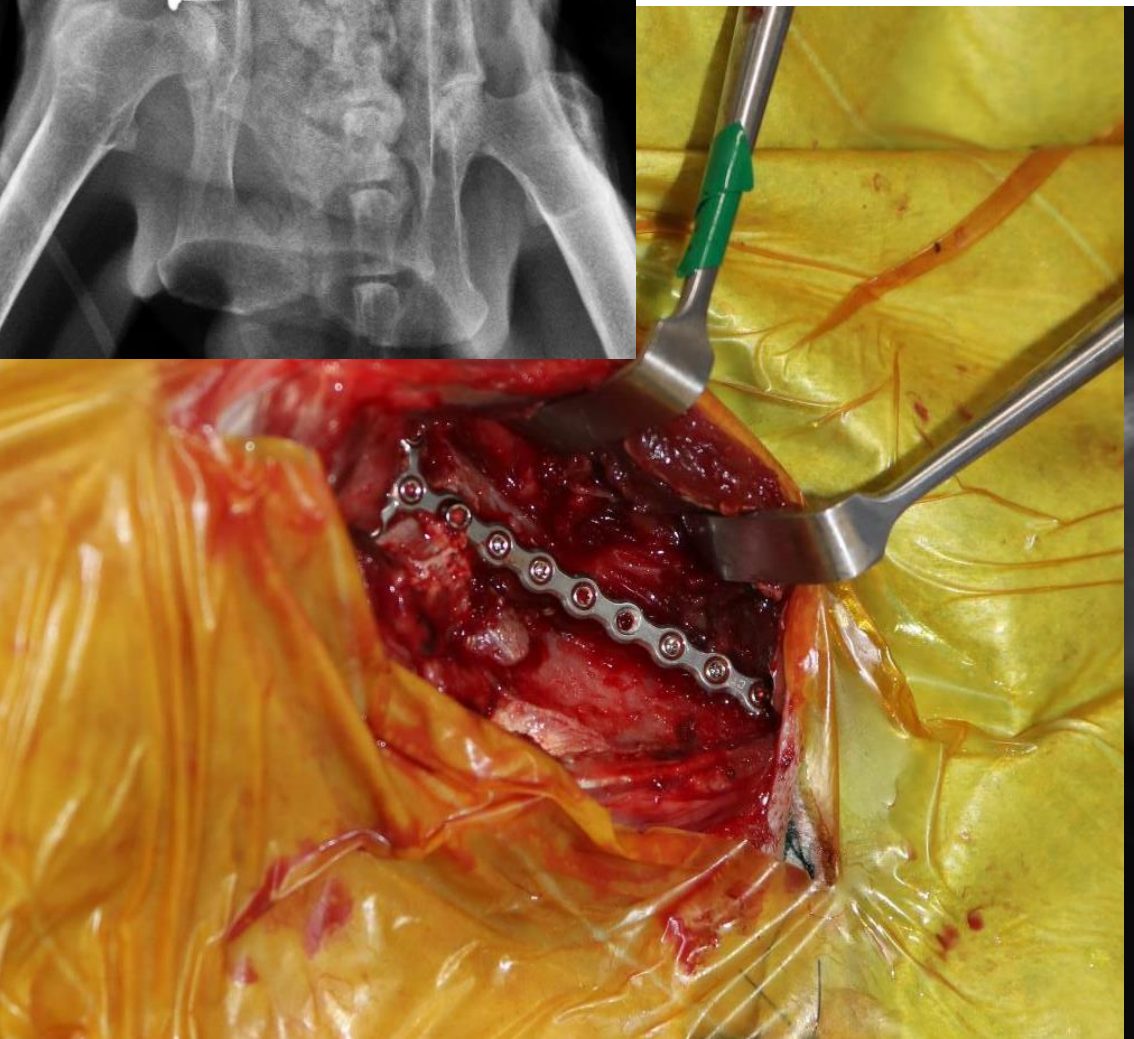

●症例４；

・４ヶ月ほど、子猫、1.2kg、メス
・保護した時には両後肢不全麻痺、紹介先の病院で貧血も確認、骨盤骨折で紹介来院

CT検査

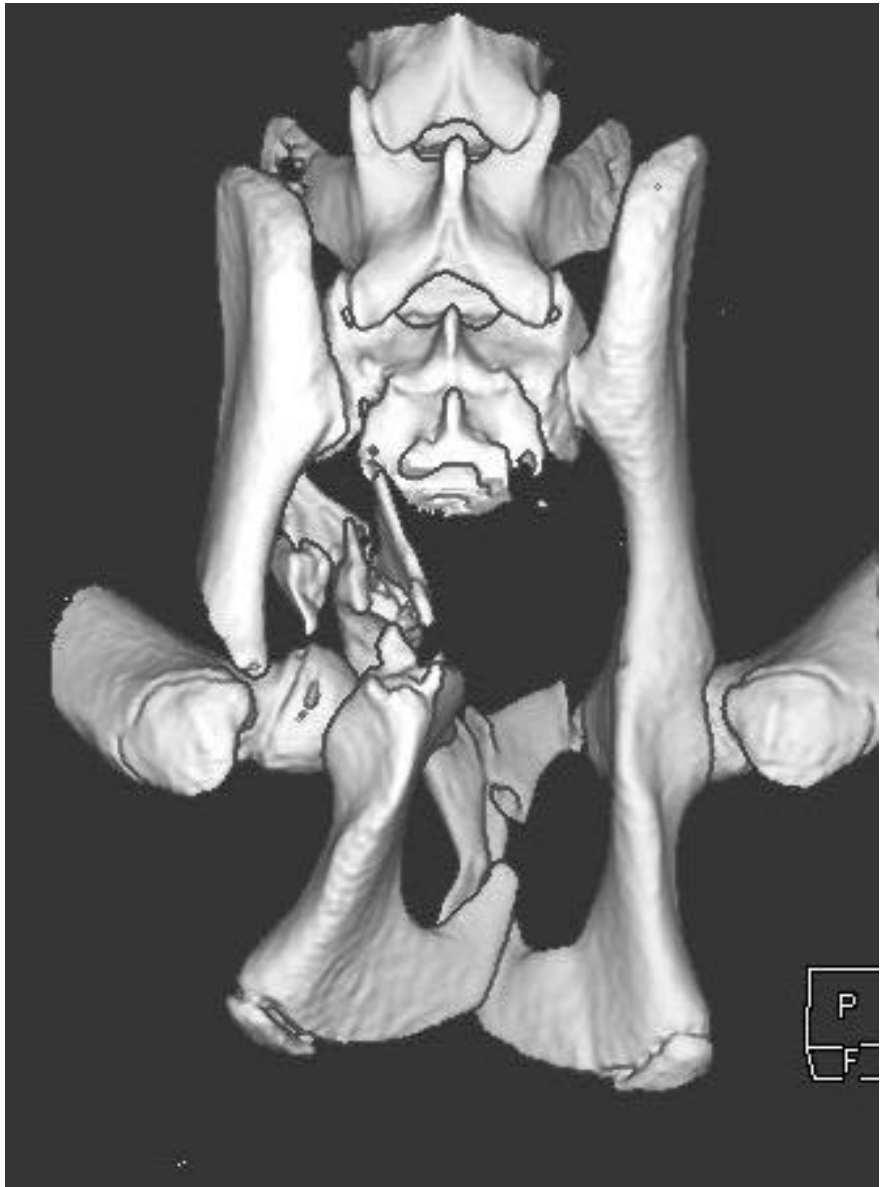

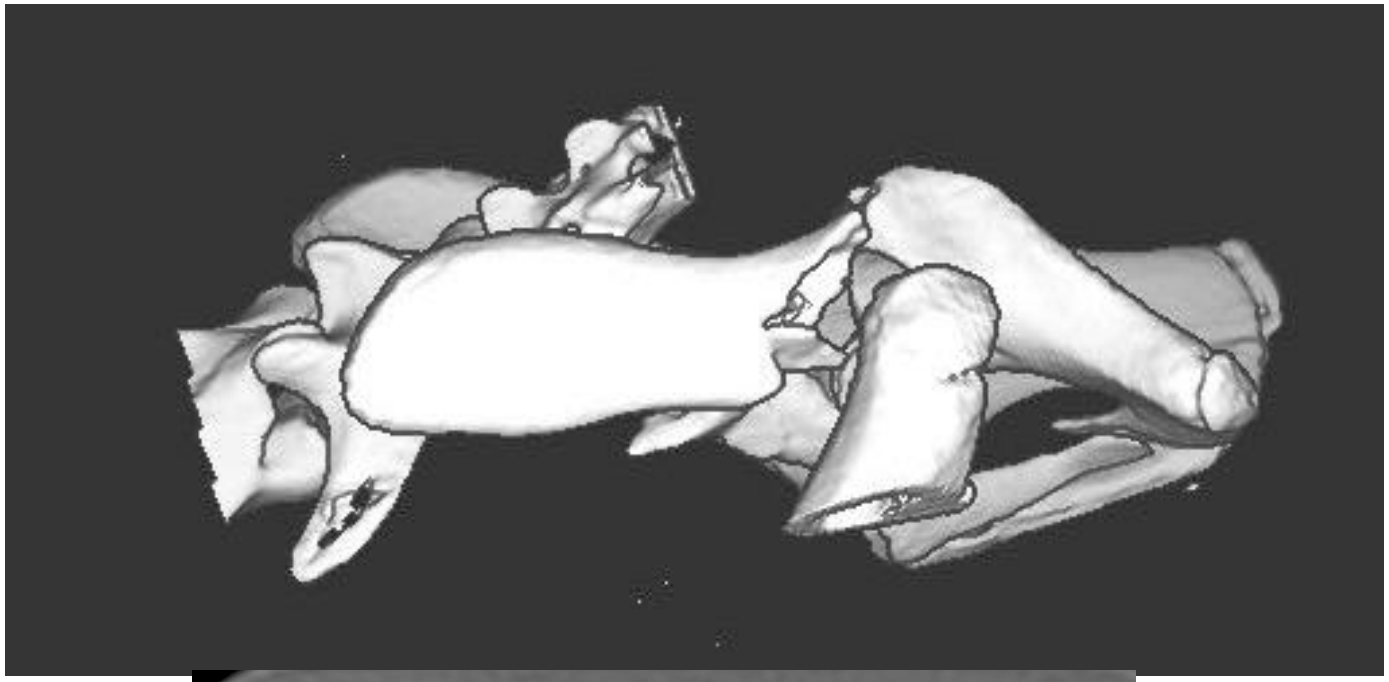

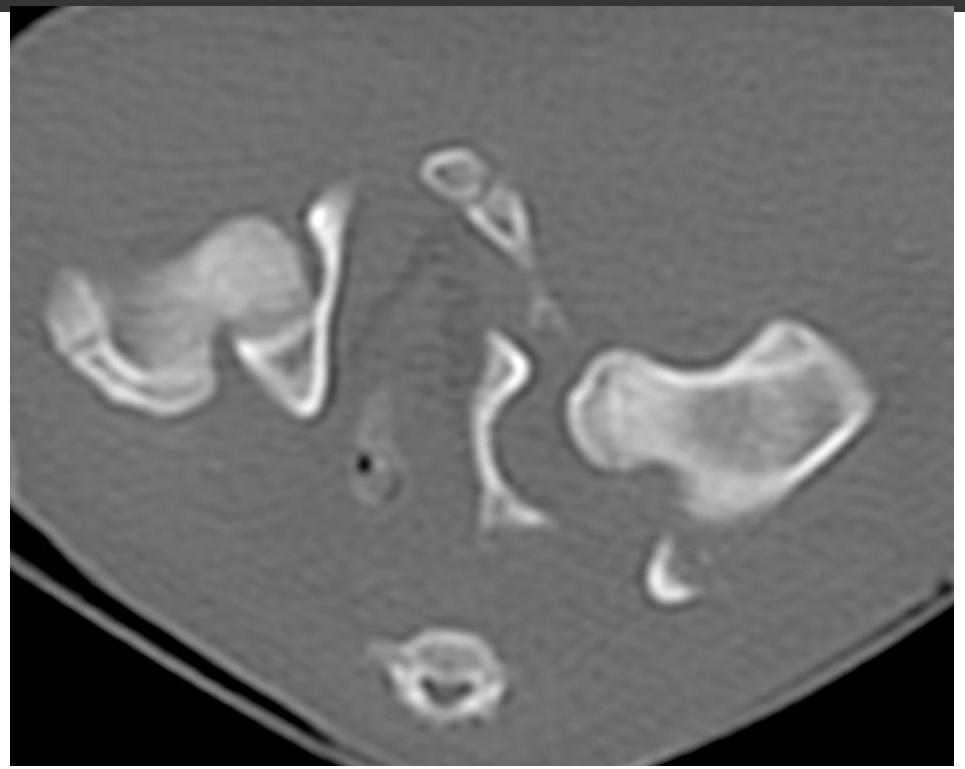

手術

●症例5：

・2歳、10.3kg、メス、シバ
・交通事故、ホームドクター受診し骨盤骨折ということで紹介

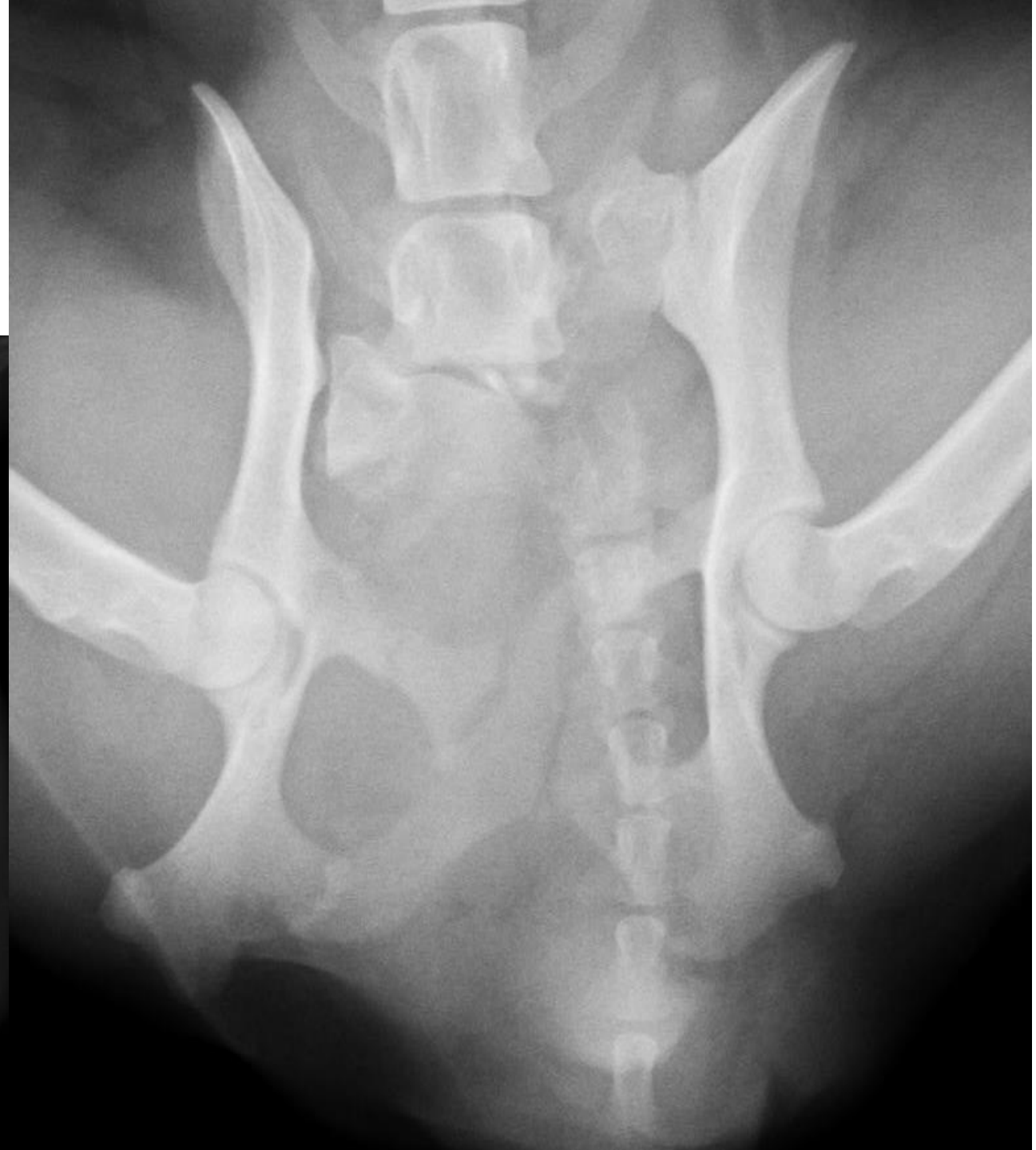

手術

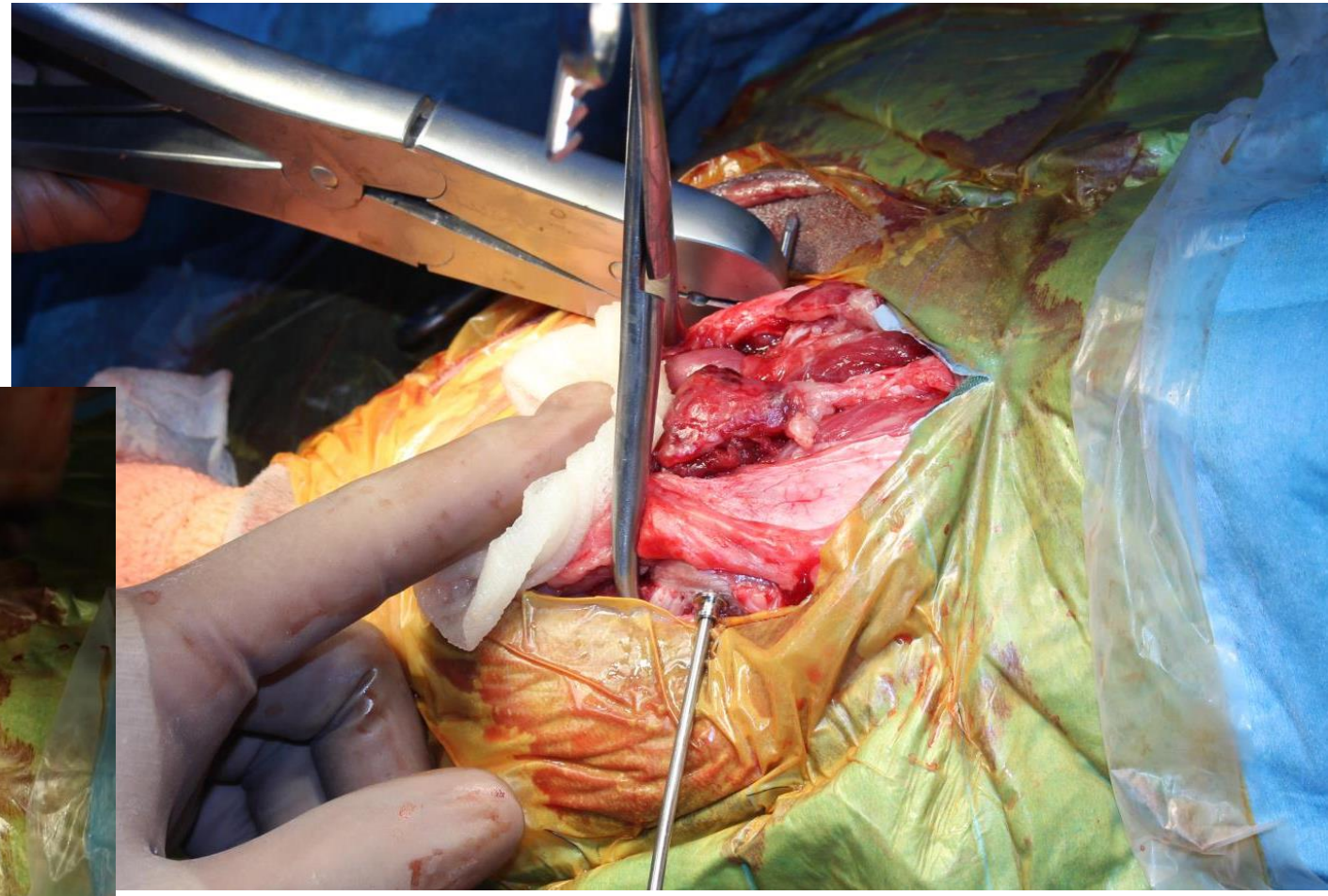

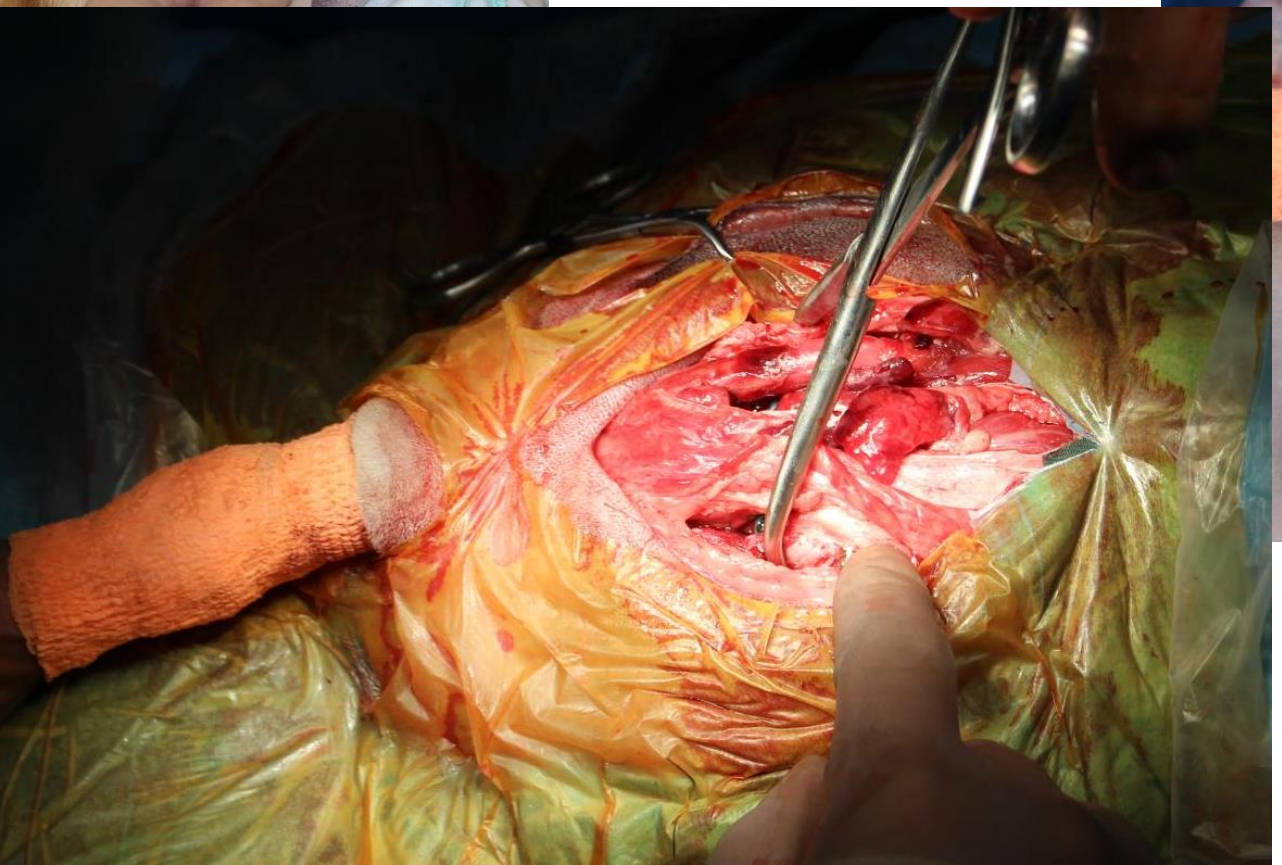

術後

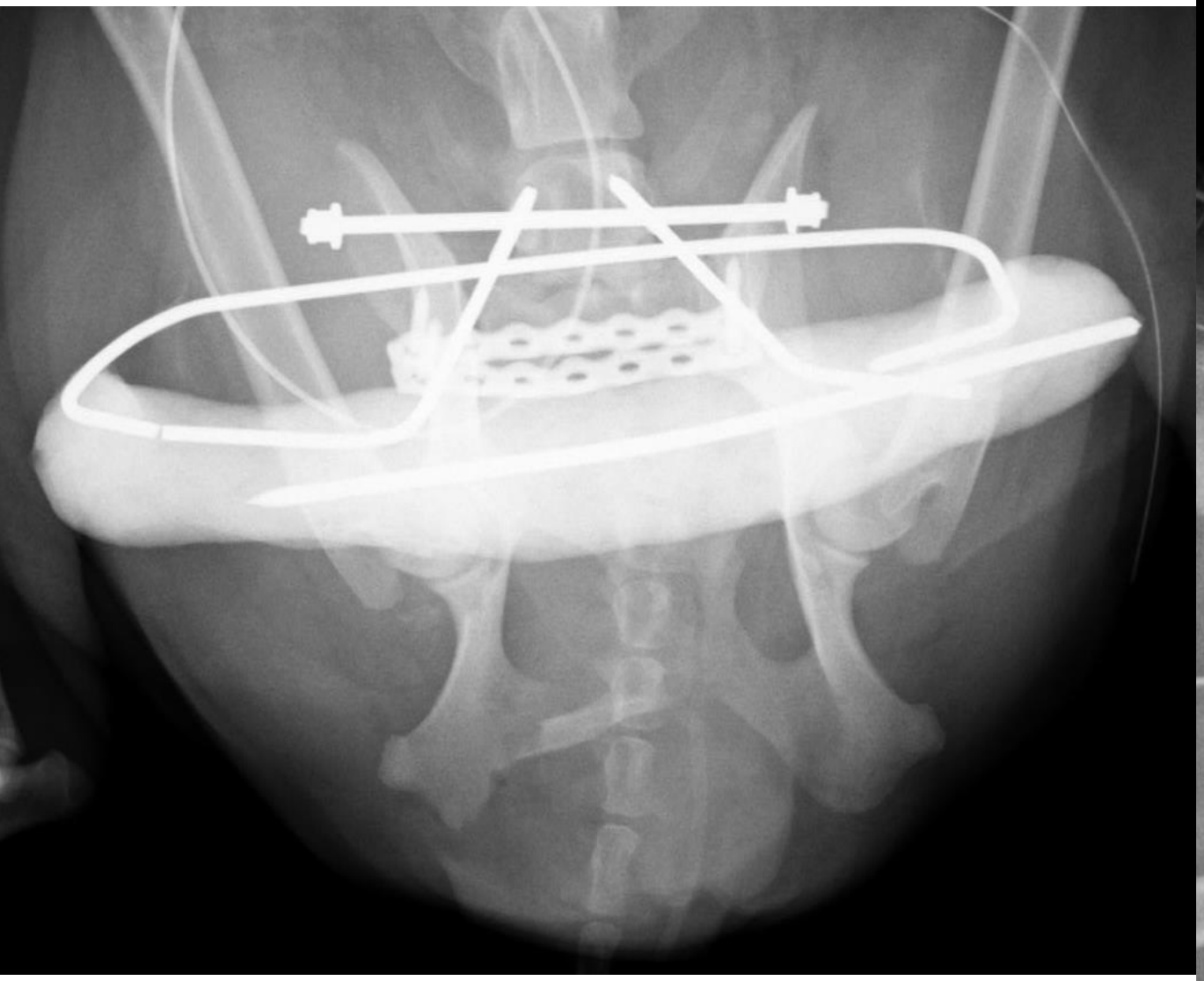

経過

経過

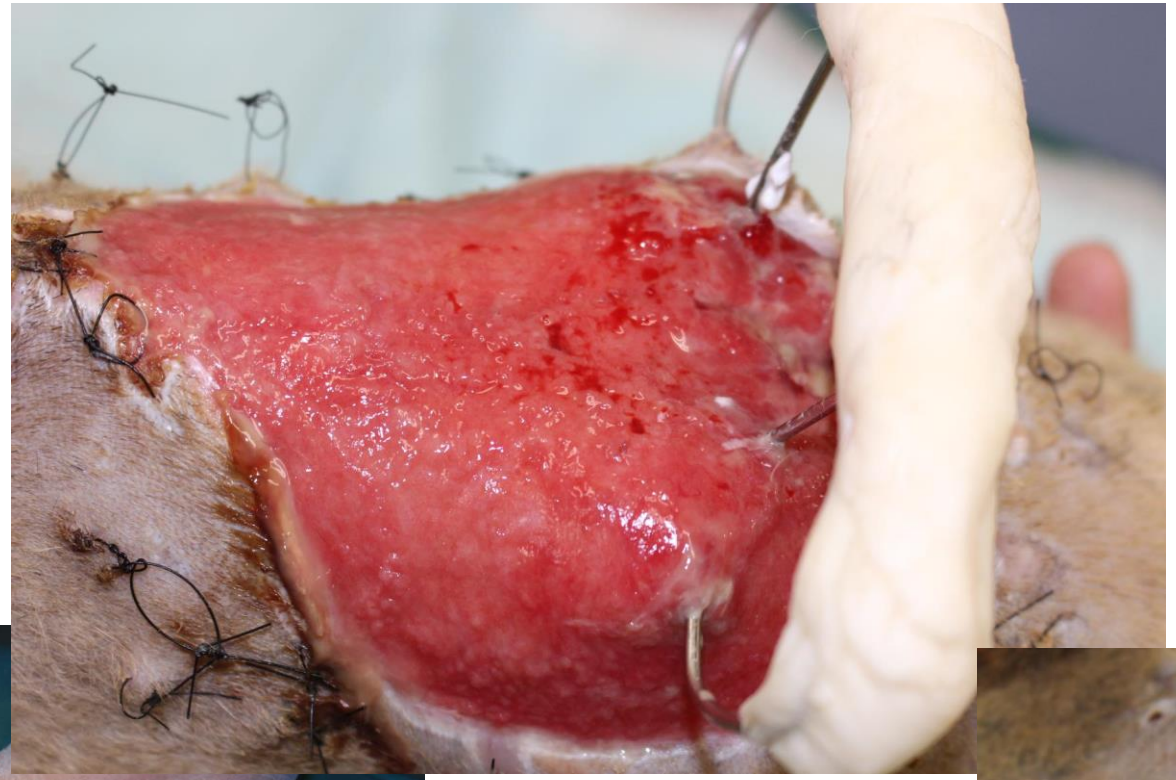

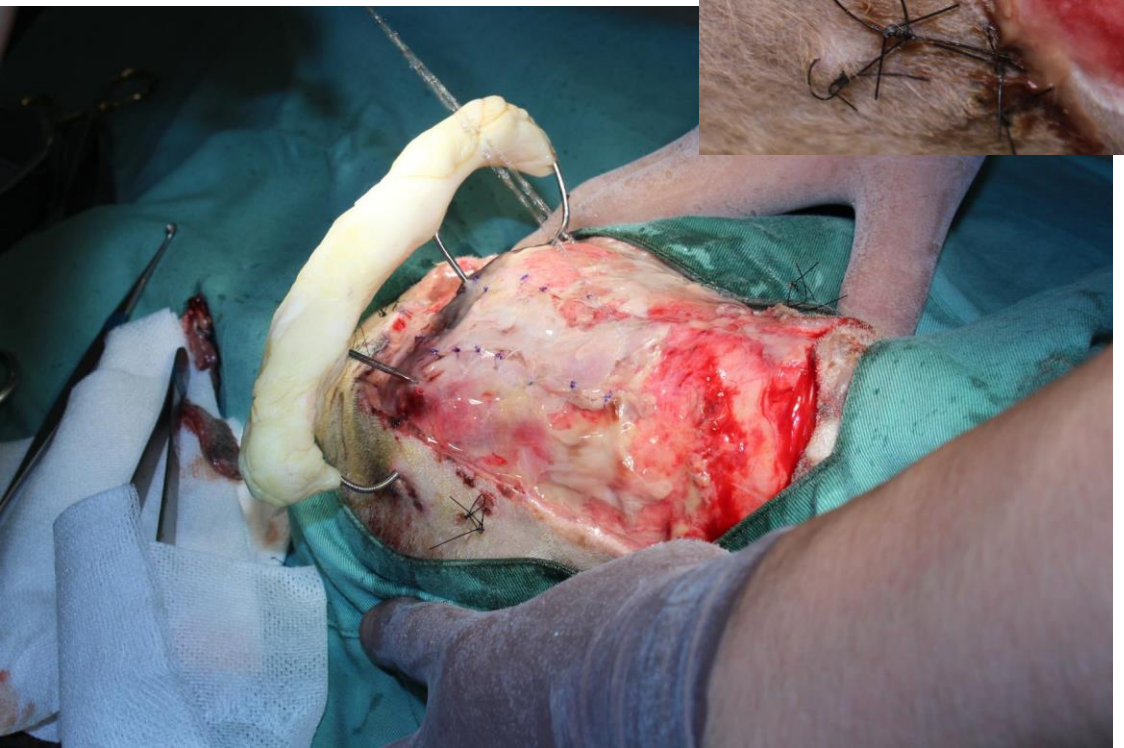

経過

●症例6：

・8歳、10kg、オス、シバ系雑種
・交通事故、ホームドクター受診
　し骨盤骨折ということで紹介

手　術

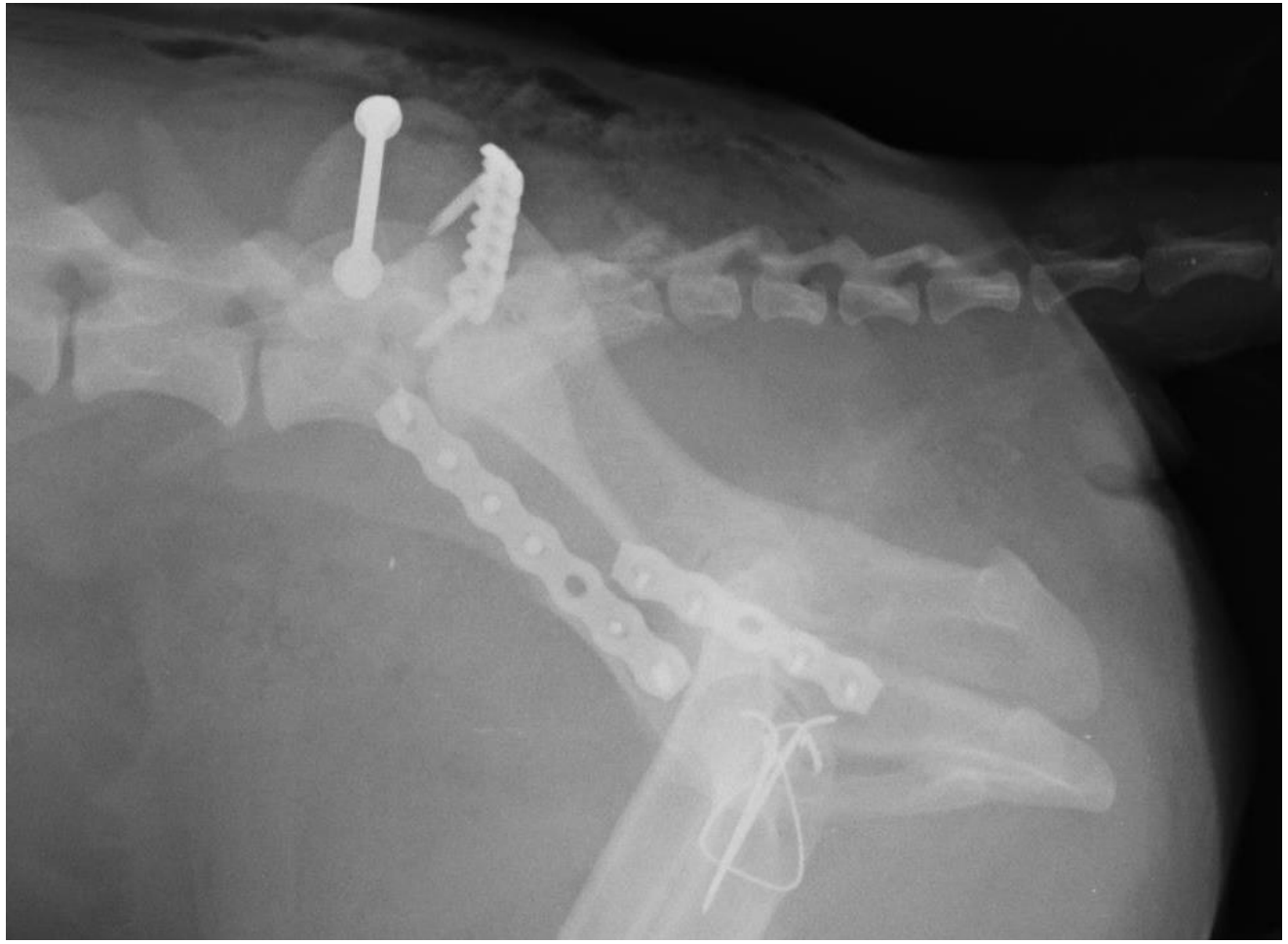

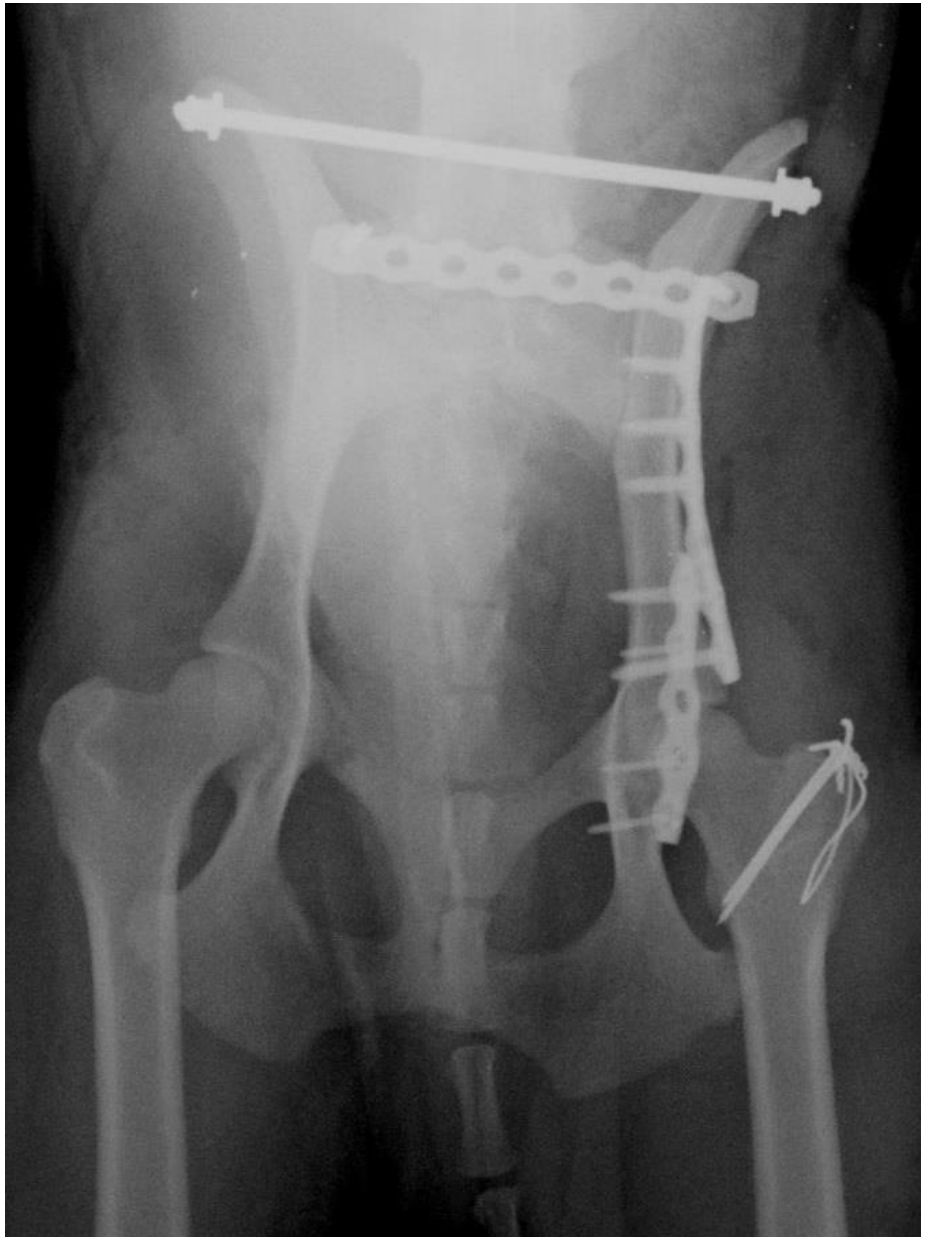

開　放　骨　折

●開放骨折とは軟部組織の完全な破壊からの環境性汚染に骨折した骨がされるもの、真の整形疾患のエマージェンシーと考える人も

33 **RB Gustilo, JT Anderson**: Prevention of infection in the treatment of one thousand and twenty-five open fractures of long bones: retrospective and prospective analyses. *J Bone Joint Surg Am.* 58:453 1976 PMID: 773941

●典型的には高エネルギー外傷で生じる

→全身のチェックが重要

SPo2、ECG,血圧、血清生化学パネル、CBC、胸腹部レントゲン

適切な鎮痛、輸液蘇生、酸素吸入、血液製剤を開放骨折の措置前に実施が必要なときも

2 **JT Anderson, RB Gustilo**: Immediate internal fixation in open fractures. *Orthop Clin North Am.* 11:569 1980 PMID: 7413176

55 **RP Millard, Weng HY**: Proportion of and risk factors for open fractures of the appendicular skeleton in dogs and cats. *J Am Vet Med Assoc.* 245:663-668 2014 PMID: 25181270

開放骨折の疫学

●横断かつケースコントロールスタディ：２０年間

→外傷性四肢骨折の１４％（犬）、２９％（猫）で開放であった

開放骨折のリスク部位；

肩甲骨、撓尺骨、脛骨・腓骨、足根骨

※足根部から遠位が最も開放骨折のリスク高い

結論；

開放骨折の最も重要なファクターは高速外傷と粉砕骨折の形状

55 **RP Millard, Weng HY**: Proportion of and risk factors for open fractures of the appendicular skeleton in dogs and cats. *J Am Vet Med Assoc.* 245:663-668 2014 PMID: 25181270

開放骨折の分類

Gustilo-Anderson Open Fracture Classification Scheme

●軟部組織損傷の関連、程度を述べ、治療ガイドラインと予後との関連性を示すもの

タイプⅠ：

・創１cm未満、挫傷あり、内側から外側への鋭利な骨による貫通、骨は皮膚の下に引っ込んでいるの通常

33 **RB Gustilo, JT Anderson**: Prevention of infection in the treatment of one thousand and twenty-five open fractures of long bones: retrospective and prospective analyses. *J Bone Joint Surg Am.* 58:453 1976 PMID: 773941

34 **RB Gustilo, RM Mendoza, DN Williams**: Problems in the management of type III (severe) open fractures: a new classification of type III open fractures. *J Trauma.* 24:742 1984

開放骨折の分類

Gustilo-Anderson Open Fracture Classification Scheme

タイプII：

・創は１cm以上あるいは小さい多数の創、広範囲の皮膚損傷なし（剥離、フラップ形成なし）、外側からの高エネルギー損傷から生じる

開放骨折の分類

Gustilo-Anderson Open Fracture Classification Scheme

タイプⅢ：

・広範囲の皮膚欠損、フラップ形成・皮膚剥離、デグロービング損傷、骨欠損、ガンショット骨折、外傷性部分断脚

タイプⅢA：
骨片はまだ十分な皮膚に覆われているが広範囲の裂傷、フラップ形成はあり

タイプⅢB：
広範囲の皮膚欠損、骨膜剥離、骨露出、大規模汚染

タイプⅢC：
動脈の損傷あり、動脈の修復必要

治療のポイント

●成功に導く治療のkey;

・即座かつ積極的なデブリードメント（汚染物、失活組織）

・洗浄

・抗生剤投与

・骨・腱・靭帯・神経脈管など軟部組織の被覆の修復

・早期の骨折の安定

48 **CJ Lenarz, JT Watson, BR Moed, et al.**: Timing of wound closure in open fractures based on cultures obtained after debridement. *J Bone Joint Surg Am.* 92:1921 2010 PMID: 20660225

初期の処置

①獣医の開放骨折の発見の遅れあるいは重度の汚染がある場合：
正規の創管理の前に水道水を
汚染を減らすための最初の方法として使用

②多量の滅菌水溶性潤滑剤を直接開放創にのせ毛を刈る

23 **R Fernandez, R Griffiths**: Water for wound cleansing. *Cochrane Database Syst Rev.* (2)2012 CD003861

26 **RJ Gaines, M DeMaio, D Peters, et al.**: Management of contaminated open fractures: a comparison of two types of irrigation in a porcine model. *J Trauma Acute Care Surg.* 72 (3):733-736 2012 PMID: 22491562

初期の処置

③隣接する皮膚は４％グルコン酸クロルヘキシジン溶液で洗浄

47 **NE Lambrechts, K Hurter, JA Picard, et al.**: A prospective comparison between stabilized glutaraldehyde and chlorhexidine gluconate for preoperative skin antisepsis in dogs. *Vet Surg.* 33:636 2004 PMID: 15659020

④明らかなデブリ除去、失活組織の除去、滅菌等張掖で洗浄（理想圧　７－８PDI (pounds square inch)

→加圧バッグに１Lの液体バッグを入れ３００mmHgまであげる

27 **TT Gall, E Monnet**: Evaluation of fluid pressures of common wound-flushing techniques. *Am J Vet Res.* 71:1384 2010 PMID:

※０.０５％クロルヘキシジン溶液も効果的な洗浄液
→組織反応なしに抗菌活性示す

1 **EI Amber, RA Henderson, SF Swaim, et al.**: A comparison of antimicrobial efficacy and tissue reaction of four antiseptics on canine wounds. *Vet Surg.* 12:63 1983

初期の処置

⑤滅菌ドレッシング材、バンテージを外固定と共にあてがう
→痛み軽減、軟部組織・神経・血管外傷の更なる悪化を防ぐ

最終的な治療として洗浄・デブリードメント・骨折固定が実施可能になるまで

→レントゲン評価へ

抗生剤使用の是非

●１０２５人の開放骨折の前向き研究：

全て緊急デブリードメント、固定後の抗生剤、タイプⅠとⅡは閉創、タイプⅢは閉創遅らす　創外固定主

感染率５％まで低下（過去のコントロールでは１２％）

※独立変数解析の欠如が欠点

33 **RB Gustilo, JT Anderson**: Prevention of infection in the treatment of one thousand and twenty-five open fractures of long bones: retrospective and prospective analyses. *J Bone Joint Surg Am.* 58:453 1976 PMID: 773941

受傷後６時間以内に処置が必要？

●過去の定説；

良好な治療結果のためには受傷後６時間以内に外科的デブリードメントを実施しなくてはいけない

→決定的なエビデンスがない

33 **RB Gustilo, JT Anderson**: Prevention of infection in the treatment of one thousand and twenty-five open fractures of long bones: retrospective and prospective analyses. *J Bone Joint Surg Am.* 58:453 1976 PMID: 773941

64 **MJ Patzakis, J Wilkins**: Factors influencing infection rate in open fracture wounds. *Clin Orthop Relat Res.* 243:36 1989

●６時間以内と６時間以上での開放骨折の感染率の差はなかった

→受傷からの時間のみが外科治療の予後を決める決定因子ではない

37 **BJ Harley, LA Beaupre, CA Jones, et al.**: The effect of time to definitive treatment on the rate of nonunion and infection in open fractures. *J Orthop Trauma.* 16:484 2002 PMID: 12172278

54 **K Merritt**: Factors increasing the risk of infection in patients with open fractures. *J Trauma.* 28:823 1988 PMID: 3385826

72 **DL Skaggs, L Friend, B Alman, et al.**: The effect of surgical delay on acute infection following 554 open fractures in children. *J Bone Joint Surg Am.* 87:8 2005 PMID: 15634809

74 **J Spencer, A Smith, D Woods**: The effect of time delay on infection in open long-bone fractures: a 5-year prospective audit from a district general hospital. *Ann R Coll Surg Engl.* 86:108 2004 PMID: 15005929

77 **K Tripuraneni, S Ganga, R Quinn, et al.**: The effect of time delay to surgical debridement of open tibia shaft fractures on infection rate. *Orthopedics.* 31:1 2008

最　終　外　科　治　療

●適切な洗浄、デブリードメント後、強固な固定と軟部組織の再建を伴う早期の積極的治療が広く支持されている

●治療のゴールは、
(1)感染を防ぐ(2)骨癒合促進(3)軟部組織修復(4)機能回復

●骨癒合に軟部組織包の回復は大事

11 **HS Byrd, G Cierny, JB Tebbetts**: The management of open tibial fractures with associated soft-tissue loss: external pin fixation with early flap coverage. *Plast Reconstr Surg.* 68:73 1981 PMID:

58 **RS Moucharafieh, SS Saghieh, H Nassar, et al.**: Microvascular soft-tissue coverage and distraction osteosynthesis for lower-extremity salvage. *Microsurgery.* 17:666 1996 PMID: 9588711

21 **JL Esterhai**: Management of soft-tissue wounds associated with open fractures. *Instr Course Lect.* 39:483 1990 PMID: 2186138

68 **RR Richards, JL Mahoney, T Minas**: Influence of soft tissue coverage on the healing of cortical defects in canine diaphyseal bone. *Ann Plast Surg.* 16:296 1986 PMID: 3273047

軟部組織の再建

●開放創で維持するのが長い程感染率は上がる
ー特に院内感染

●不必要に大きい創を開放管理し閉創を延期
ー感染率が上がり癒合遅延、二次的機能障害起こす、創拘縮、脆い上皮組織

●骨を被覆できない大きな創は有茎筋移植、遊離筋移植利用できる
ーヒトでタイプⅣの開放骨折に対して早期に感染創の被覆として筋肉フラップで感染・骨癒合不全の発生が３０％から５％に低下

11 **HS Byrd, G Cierny, JB Tebbetts**: The management of open tibial fractures with associated soft-tissue loss: external pin fixation with early flap coverage. *Plast Reconstr Surg.* 68:73 1981 PMID:

67 **DA Puerto, LR Aronson**: Use of a semitendinosus myocutaneous flap for soft-tissue reconstruction of a grade IIIB open tibial fracture in a dog. *Vet Surg.* 33:629 2004 PMID: 15659019

開放骨折（タイプⅡないしⅢ）の標準的固定

●創外固定；利点

手術時間の短縮、骨折から離れた位置にインプラント、開放創管理が容易、最小限の組織損傷、インプラント抜去容易

52 **R Martin**: Open fractures. **MJ Bojrab** *Current techniques in small animal surgery.* ed 3 1990 Lea & Febiger Philadelphia 901

●創外固定の合併症は、ピンの緩み、排液、感染、癒合遅延・不全、固定失宜

44 **AL Johnson, SK Kneller, RM Weigel**: Radial and tibial fracture repair with external skeletal fixation: effects of fracture type, reduction, and complications on healing. *Vet Surg.* 18:367 1989

開放骨折にプレート固定？

●ヒトにおいて多数の参考文献がプレート固定の良好な結果を示している

●プレートは適切なデブリードメントの後で安全に実施可能

2 **JT Anderson, RB Gustilo**: Immediate internal fixation in open fractures. *Orthop Clin North Am.* 11:569 1980 PMID: 7413176

31 **S Gopal, S Majumder, AG Batchelor, et al.**: Fix and flap: the radical orthopaedic and plastic treatment of severe open fractures of the tibia. *J Bone Joint Surg Br.* 82:959 2000 PMID

●獣医療でもプレート固定はタイプⅠ−Ⅲの開放骨折で満足いく結果が報告されている

59 **D Nunamaker**: Open fractures and gunshot injuries. **CD Newton DM Nunamaker** *Textbook of small animal orthopaedics.* 1985 Lippincott Philadelphia 481

18 **M Dudley, AL Johnson, M Olmstead, et al.**: Open reduction and bone plate stabilization, compared with closed reduction and external fixation, for treatment of comminuted tibial fractures: 47 cases (1980-1995) in dogs. *J Am Vet Med Assoc.* 211:1008 1997

14 **D Clark**: Treatment of open comminuted intraarticular fractures of the proximal ulna in dogs. *J Am Anim Hosp Assoc.* 23:331 1987

52 **R Martin**: Open fractures. **MJ Bojrab** *Current techniques in small animal surgery.* ed 3 1990 Lea & Febiger Philadelphia 901

81 **MC Walter, TM Lenehan, GK Smith, et al.**: Treatment of severely comminuted diaphyseal fractures in the dog, using standard bone plates and autogenous cancellous bone graft to span fracture gaps: 11 cases (1979-1983). *J Am Vet Med Assoc.* 189:457 1986 PMID: 3531124

骨　移　植

●海綿骨移植は汚染においても安全に使用可能

5 **JF Bardet, RB Hohn, R Basinger**: Open drainage and delayed autogenous cancellous bone grafting for treatment of chronic osteomyelitis in dogs and cats. *J Am Vet Med Assoc.* 183:312 1983

80 **CH van der Werken, RK Marti**: Bone transplantations. *Injury.* 13:271 1983

●皮質骨は感染のリスクがあり続発して腐骨になりうる

→皮質骨は血管新生まで時間がかかるため

50 **CF Lord, MC Gebhardt, WW Tomford, et al.**: Infection in bone allografts: incidence, nature, and treatment. *J Bone Joint Surg Am.* 70:369 1988 PMID: 3279038

51 **HJ Mankin, FJ Hornicek, KA Raskin**: Infection in massive bone allografts. *Clin Orthop Relat Res.* 432:210 2005

合併症

●浅部・深部感染、癒合遅延・不全、軟部組織壊死、軟部組織修復部破綻、神経障害など

●ヒトではタイプⅠ:0-2%、タイプⅡ：2-10%、タイプⅢ：10-50%（合併症率）

33 **RB Gustilo, JT Anderson**: Prevention of infection in the treatment of one thousand and twenty-five open fractures of long bones: retrospective and prospective analyses. *J Bone Joint Surg Am.* 58:453 1976 PMID: 773941

64 **MJ Patzakis, J Wilkins**: Factors influencing infection rate in open fracture wounds. *Clin Orthop Relat Res.* 243:36 1989

37 **BJ Harley, LA Beaupre, CA Jones, et al.**: The effect of time to definitive treatment on the rate of nonunion and infection in open fractures. *J Orthop Trauma.* 16:484 2002 PMID: 12172278

77 **K Tripuraneni, S Ganga, R Quinn, et al.**: The effect of time delay to surgical debridement of open tibia shaft fractures on infection rate. *Orthopedics.* 31:1 2008

●癒合遅延・不全はタイプⅠ：0-5%、タイプⅡ：1-14%、タイプⅢ：2ー37%

17 **WG DeLong, CT Born, Wei SY, et al.**: Aggressive treatment of 119 open fracture wounds. *J Trauma.* 46:1049-1054 1999 PMID: 10372623

37 **BJ Harley, LA Beaupre, CA Jones, et al.**: The effect of time to definitive treatment on the rate of nonunion and infection in open fractures. *J Orthop Trauma.* 16:484 2002 PMID: 12172278

●症例１；

・推定１歳、猫、3.6kg、メス
・ぐったりしているということで紹介
・来院時ショック状態

手術

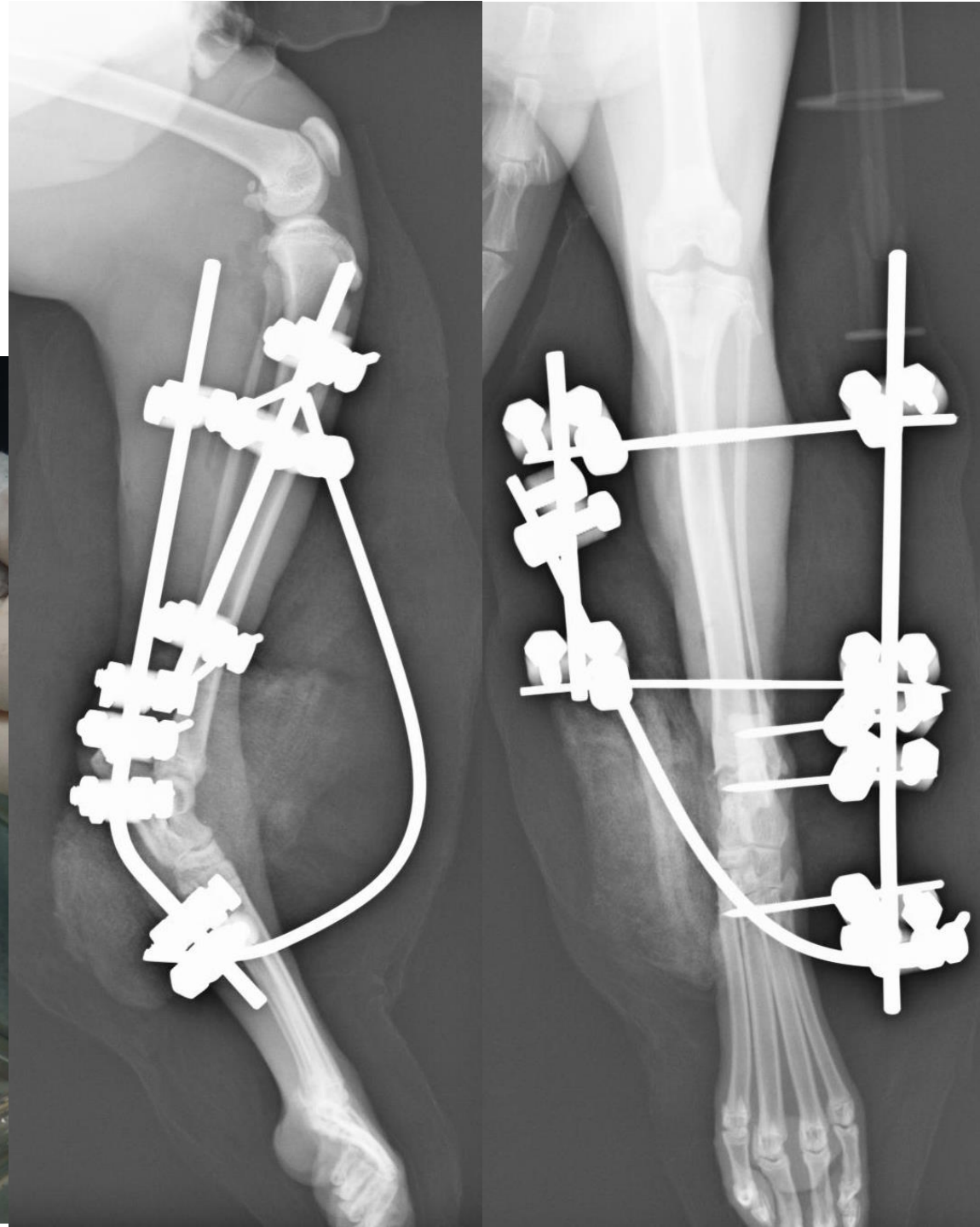

●症例2；

・推定3ヶ月齢、猫、1.2kg、メス
・保護した時に右後肢の遠位内側に骨が突出していたとのこと、保護先の提携病院にて抗生剤と洗浄を実施していたとのこと、最初の時点で皮膚を縫合していたという話もあり
治療を目的に紹介来院

CT検査

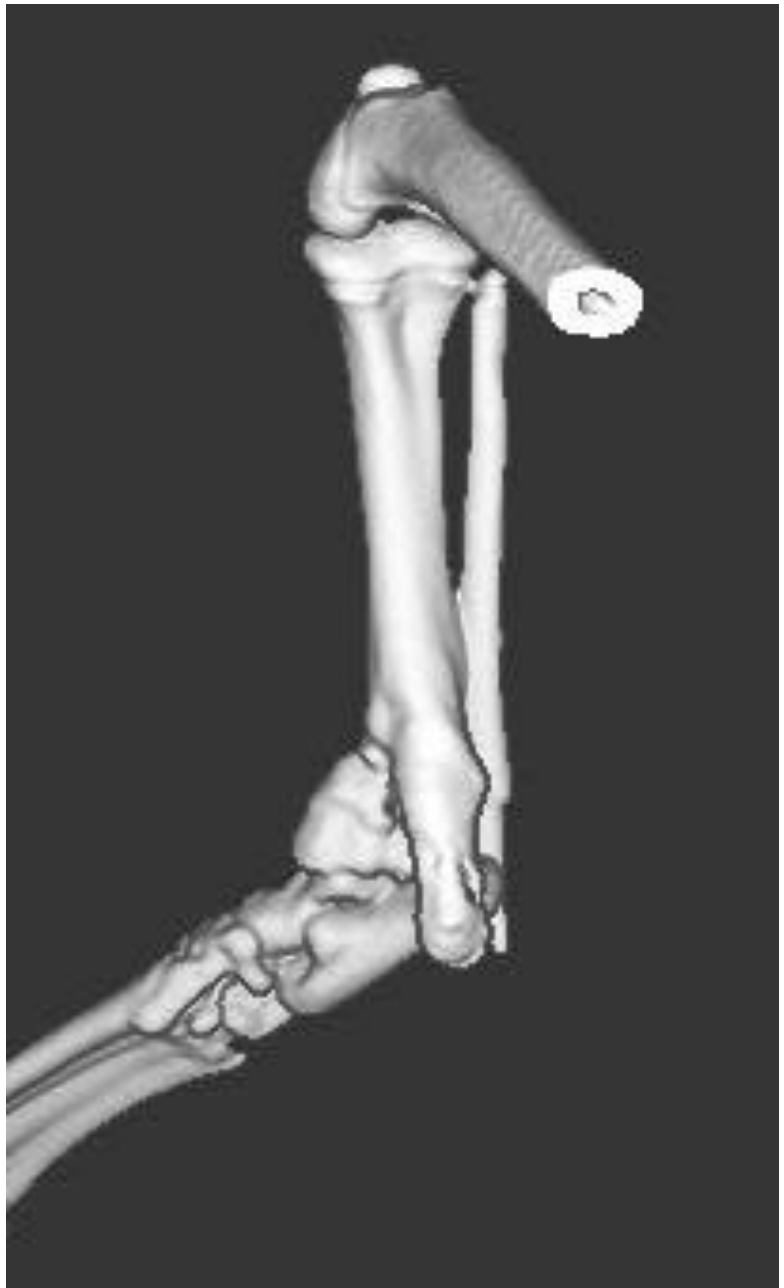

初期治療

手術

術後１０日目

●ピンが遠位に抜けかけており、仮骨の新生はあるが、骨折部の骨吸収が確認されました

再手術

●創外固定　タイプⅠAを構築

ご清聴ありがとうございました