動物救急センター文京

症例File Number.5 【猫の膿胸】

【はじめに】
膿胸は膿様の滲出液が胸腔内に貯留する疾患である。原因は細菌性では胸壁・気道・食道の外傷、血行性、胸腔内新生物や膿瘍、椎間板脊椎炎によるものなどがあげられる。
比較的若い猫に多くみられ、呼吸困難、頻呼吸、発熱、沈鬱などを主訴に受診される。
血液検査、胸部レントゲン検査、胸腔穿刺による浸出液の採取により診断されるが、根本原因を探索することが重要である。
猫においては*Pasteurella* spp.　*Nocardia* spp.　*Clostridium* spp.などの菌が分離されることが多い。
治療は薬剤感受性試験結果に基づく抗生剤投与を6週間から8週間、酸素吸入、輸液、胸腔洗浄等である。異物や肺膿瘍などが原因としてみられる場合には外科的治療を行う。
今回当院において、内科治療にて良好な経過がえられた猫の膿胸の一例をご紹介する。

【症例】
動物種：猫　品種：雑種　年齢：5歳7ヶ月　性別：避妊雌
経過：
1週間前より元気が無いとのことで紹介動物病院受診。40.2℃の発熱がみられ対症療法を行った。
症状の改善に乏しく、呼吸促拍。血液検査、胸部レントゲン検査実施。
胸水の貯留を認め当院をご紹介頂いた。

【来院時身体検査所見（第1病日）】
BW：4.62kg　T：40.2℃　P：180/min　R:Panting
伏臥　開口呼吸　可視粘膜蒼白　CRT延長

【初診時血液検査】

WBC	80	$\times 10^2$ /μl
好中球核の左方移動はなし		
RBC	7.01	$\times 10^6$ /μl
Hgb	11.5	g/dl
Hct	37.4	%
MCV	53.3	fl
MCHC	30.7	g/dl
PLT	3.3	$\times 10^4$ /μl
ALT	32	U/l
ALP	40	U/l
BUN	18.2	mg/dl
Cre	0.5	mg/dl
Glu	175	mg/dl
Alb	2.5	g/dl
TP	6.9	g/dl
pH	7.328	
CO2(静脈血)	36.7	Torr
O2(静脈血)	34.3	Torr
Na	143.4	mEq/l
K	3.78	mEq/l
Cl	118.5	mEq/l
Ca	2.20	mEq/l

【初診時レントゲン検査】
胸腔内液体貯留を認める

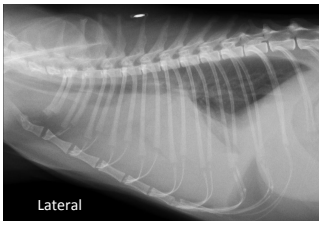

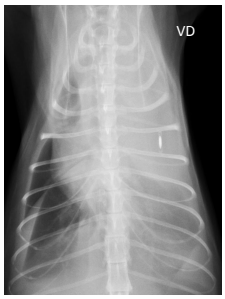

【胸水抜去】
左胸腔内より175mlの悪臭を伴う膿汁を抜去
無数の変性好中球・細菌を認める
→培養同定・薬剤感受性試験に提出

【方針・経過】
ショック状態で来院されたため、静脈確保し輸液、酸素吸入、状態の安定後胸腔穿刺を行い貯留液を抜去した。
ショックより離脱後、CT検査・胸腔ドレーンの設置を行った。各種検査結果からは原因疾患は特定されず、外傷性である可能性が高いと考えられた。40%酸素濃度室にて入院管理とし、抗生物質投与（ピペラシリンナトリウム 30mg/kg BID　エンロフロキサシン 5mg/kg SID）、輸液、温めた滅菌生理食塩水による胸腔洗浄を一日2回行った。洗浄液の濁りがみられなくなり、菌体が確認されなくなったため、ドレーン設置後9日目に抜去した。自宅での抗生剤投薬は困難であるとのことより、セフォベジン 8mg/kgを皮下注射し、退院とした。
細菌の培養は残念ながらうまくいかず、菌種の同定には至らなかった。
現在退院後約1ヶ月が経過するが、再発はなく良好に経過している。

CT検査　左胸腔へ14Frトロッカーカテーテル設置

第25病日胸部レントゲン検査結果

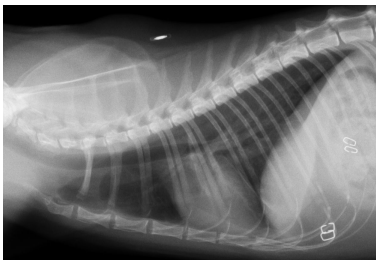

【考察】
猫の膿胸は日々の診療の中で稀に遭遇する疾患であるが、多くは外傷によるものと考えられる。
治療の奏功率は47.8%から86%と報告されており、当症例は現段階で良好な経過がえられているが、再発の可能性はあるため今後も注意深い観察が必要と思われる。 また、膿胸の原因として、肺に腫瘤性病変を形成するアスペルギルスなどの真菌感染も報告されているため、原因の探索が最重要であると思われる。

本症例をご紹介頂きました病院様に深謝致します。