脳外科22症例の生存率81.8%

歩行可能７７％

動物救急センター練馬
2013/4～2016/3

脳腫瘍の巨大な脳圧亢進は脳ヘルニアにより死に至る

救命のためには緊急外科による減容積が最重要

脳腫瘍手術22症例			入院中死4頭・生存81.8%・歩行可能77%	髄膜腫12頭		術後Venti
ID	犬種	年齢	手術後生存期間	診断名	部位	継続時間
1	猫	9	3年超え生存中	髄膜腫	左大脳頭頂ー後頭・中脳圧迫小脳ヘルニア	12時間
2	ｼｪﾙﾃｨｰ	10	3年超え生存中	髄膜腫	前頭葉-嗅球：篩板破壊・副鼻腔内浸潤	8時間
	ｼｪﾙﾃｨｰ	10		髄膜腫	1年後再手術	3時間
3	Tﾌﾟｰﾄﾞﾙ	7	2年2ヶ月後ご自宅で衰弱死亡	髄膜腫	右前頭葉ー大脳縦列に沿い脳底部まで浸潤	3時間
	Tﾌﾟｰﾄﾞﾙ	8		髄膜腫		3時間
4	雑種	不明	2年超え生存中	下垂体腺腫	下垂体部	3時間
5	猫ノルウェ	11	1年超え生存中	髄膜腫	前頭部　脳ヘルニア	24時間
6	柴	9	1年超え生存中	髄膜腫	左前頭葉	3時間
7	猫	15	1年超え生存中	髄膜腫	右大脳頭頂部ー側頭・小脳ヘルニア	8時間
8	雑種犬	11	8ヶ月後IMHAで死亡	髄膜腫	右大脳前頭葉	3時間
9	猫	9	不明	リンパ腫	大脳前頭葉ー鼻腔浸潤	8時間
10	ヨーキー	12	6ヶ月超え生存中	ｸﾞﾘｵｰﾏ由来不明	左側脳室内リング状	8時間
11	M.dax	13	6ヶ月超え生存中	髄膜腫	右大脳後頭葉リング状・大脳鎌肥厚	3時間
12	雑種犬	13	6ヶ月超え生存中	悪性神経鞘腫	右大脳側頭部脳腫瘍	3時間
13	M.dax	12	6ヶ月超え生存中	海綿状血管腫	左大脳側頭部	14時間
14	雑種犬	19	1ヶ月後ご自宅で衰弱死	多発性髄膜腫	右側頭葉ー頭頂 リング状嚢胞性	9時間
15	Mｼｭﾅ	9	1か月後重積発作でご自宅で死亡	GME	左大脳頭頂ー側頭	9時間
16	ﾊﾞｰﾆｰｽﾞ	5	2か月後急性心不全で死亡	組織球性肉腫	右大脳半球の広範囲	9時間
17	雑種犬	7	術後3日目死亡	ｸﾞﾘｵｰﾏ由来不明	左大脳側脳室頭側内側背側・小脳ヘルニア	14時間
18	柴	9	入院中16日目に突然死亡	脈絡叢乳頭腫	第4脳室ー延髄小脳・鼓室包	8時間
19	G.レトリバー	9	48時間後に死亡	髄膜腫	頭蓋底髄膜腫　側頭部	32時間
20	ブルドック	13	誤嚥性肺炎により7日目死亡	希突起膠細胞腫	左側脳室内	8時間

術後管理は24時間体制が重要であり、長期間の人工呼吸管理からの
回復を成功させる設備と人員体制が必要である

脳腫瘍症例：前頭洞アプローチ

人医では前頭洞・副鼻腔からの頭蓋内感染懸念から可能な限り避ける術式であるが、
犬猫においては頭蓋骨の形状や腫瘍の発生部からも多い手技である。
巨大腫瘤になるまで臨床症状が表に出にくい。動脈輪が変位するため深部はリスク大。

T・プードル　７歳6ヶ月　♀S
髄膜腫・前頭葉ー大脳鎌ー脳底部浸潤

一年後に再手術し活動性は高かったが
2年2ヶ月後にご自宅にて死亡。
犬の髄膜腫は完治は困難である。
進行が遅いため外科により時を作ることができる。

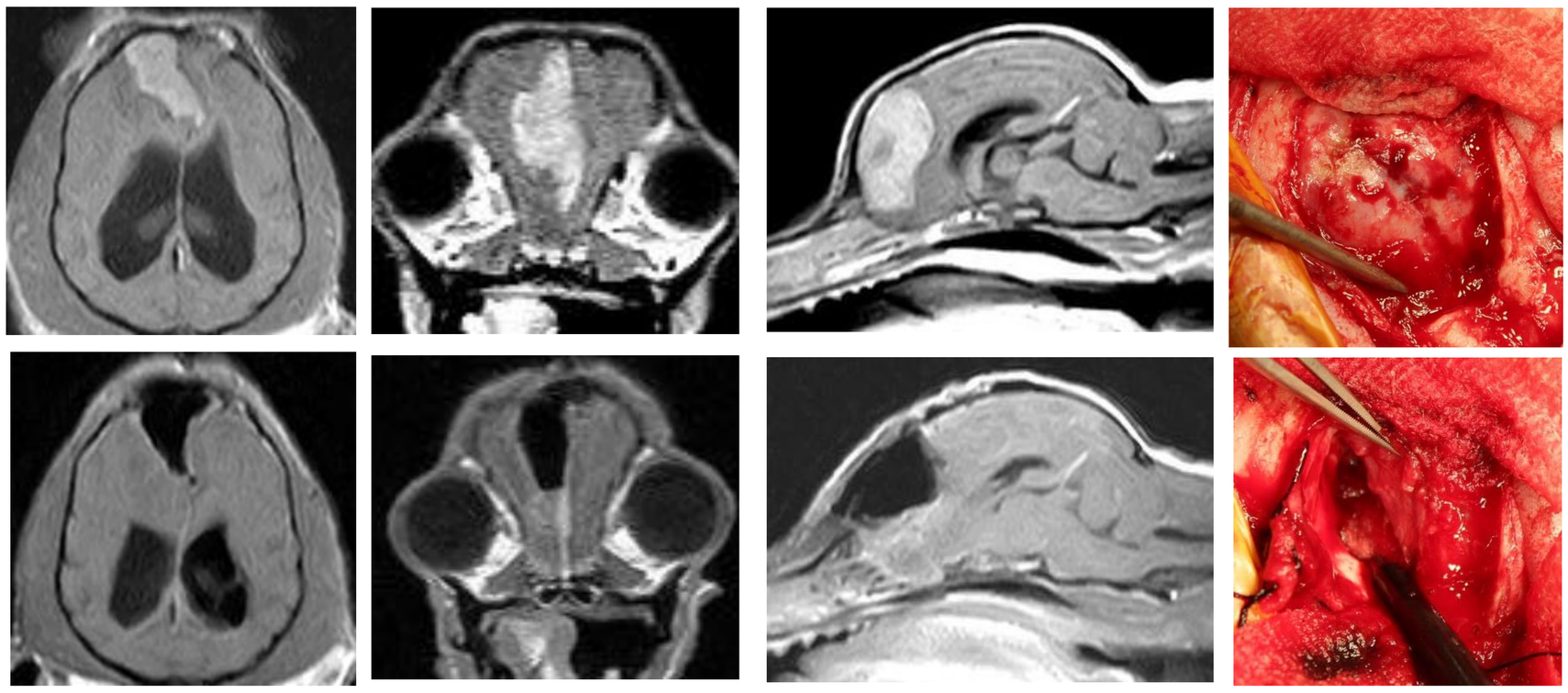

Iシェルティー11歳5ヶ月　♂C
髄膜腫：嗅球・篩板破壊し副鼻腔内浸潤

発症時より副鼻腔内に浸潤しており、犬の髄膜腫は手術後も再発するが、本症例も1年後に再発し再度手術を行った。現在３年を経過し14歳となり元気である。



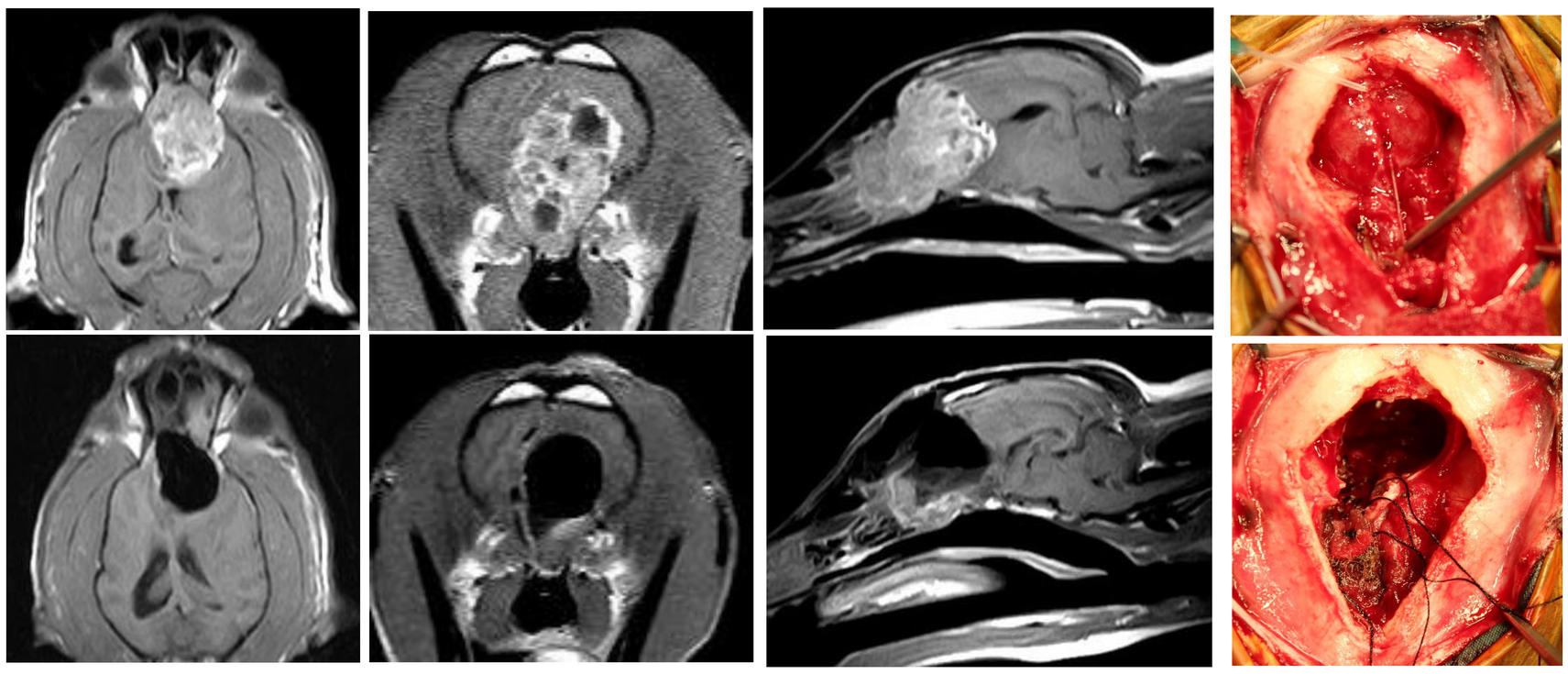

ノルウェイジャン　11歳　♂C

来院時　横臥・意識レベル沈鬱
髄膜腫による重篤な脳圧亢進しにより
中脳~小脳ヘルニア
手術後も起立困難が継続し頭位左回旋が残る

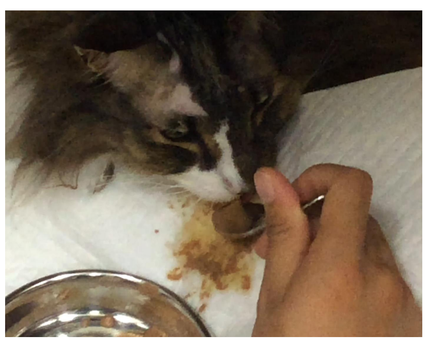

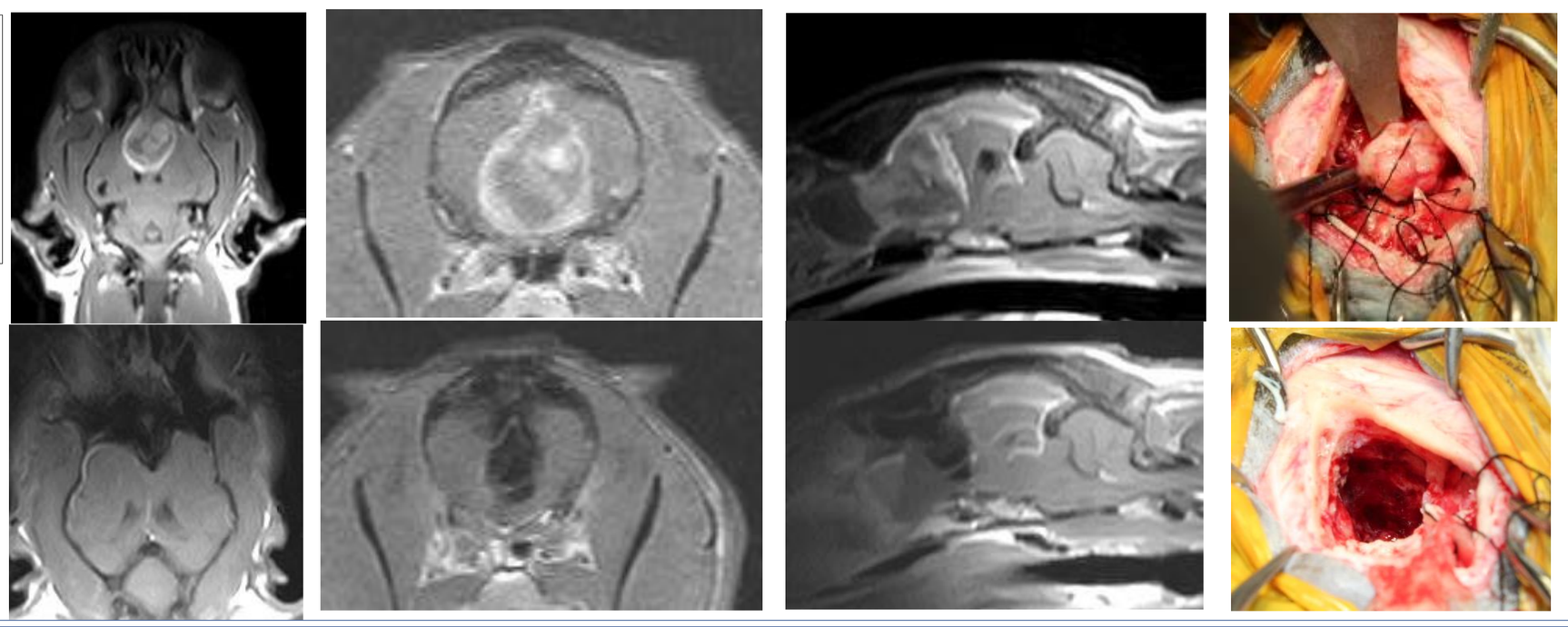

猫　雑種　9歳　脳実質外（髄膜外）リンパ腫

前頭葉を押しつぶす巨大なリンパ腫が副鼻腔内にも浸潤。髄膜との境界明瞭であり髄膜外腫瘤による圧迫のため減圧により脳圧は急激に改善される。
本症例は嗅球領域より発生したものと考える

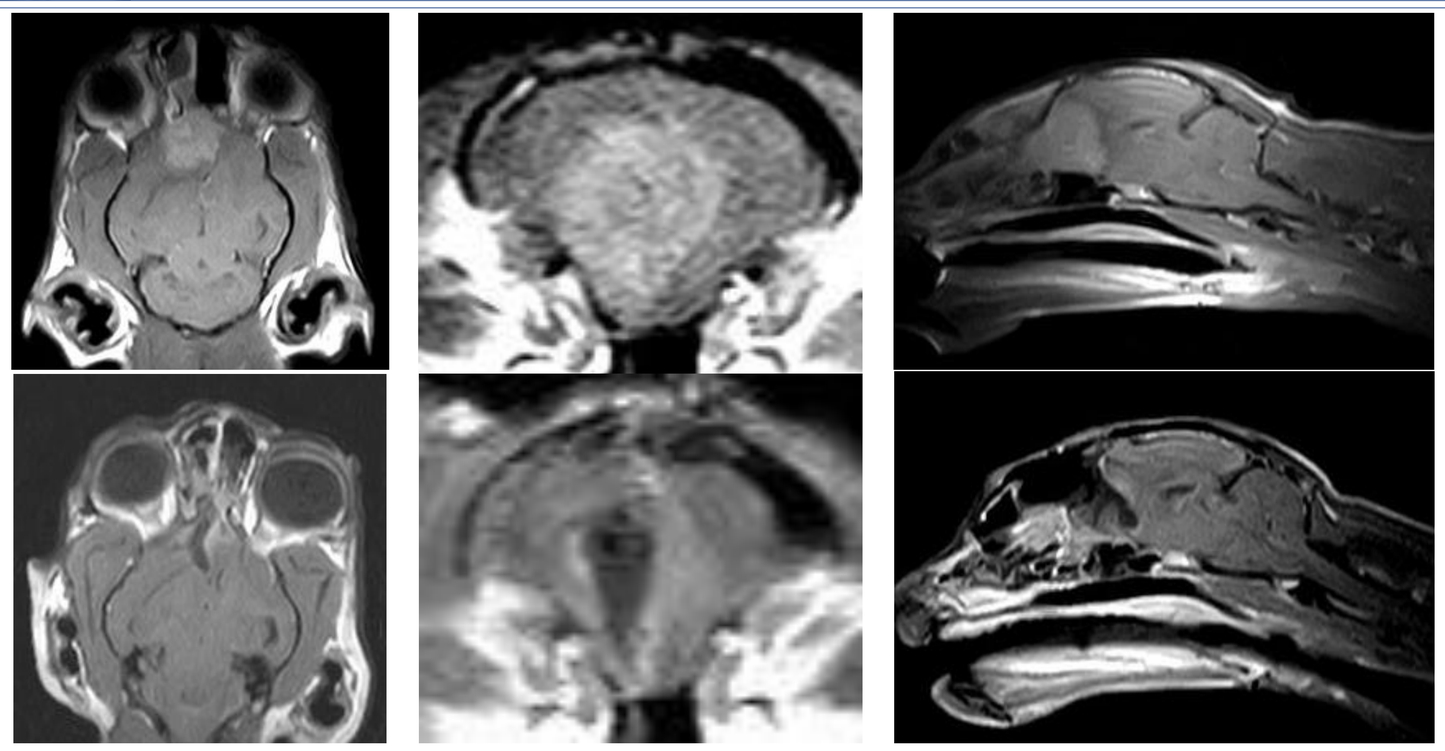

脳腫瘍症例ID13：M.dax12歳♂
左大脳海綿状血管腫：側頭部アプローチ

T1
造影
COR

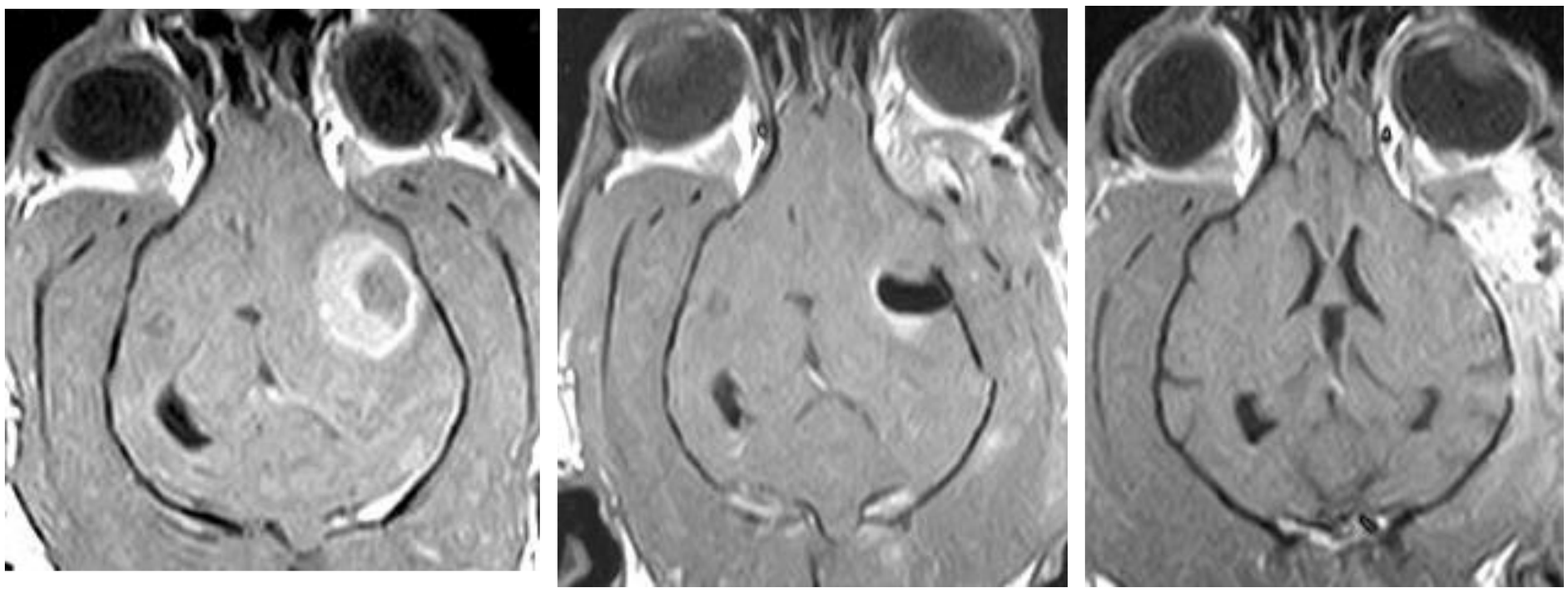

手術前　　手術直後　　術後1ヶ月

T2WI

AX

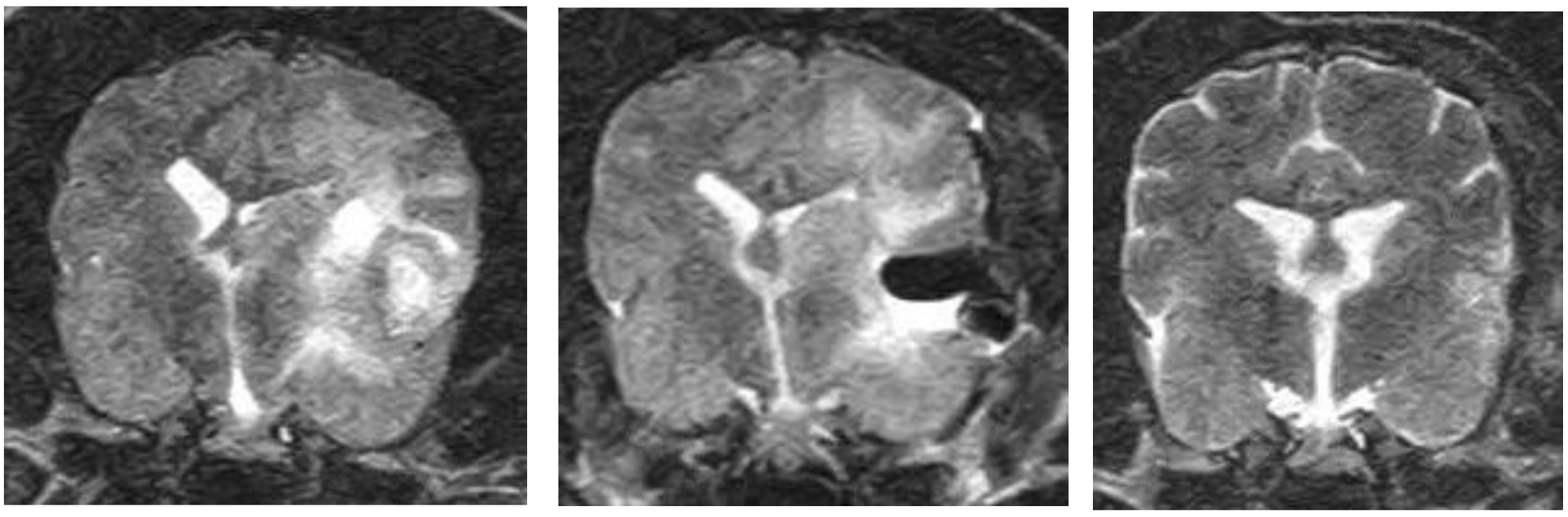

頭頂や前頭と比較し側頭部アプローチの難易度は極めて高い。特に本症例のような脳実質内病変である場合は主動脈損傷は支配領域虚血であり、静脈損傷は重篤な脳浮腫を有無からである。脳回の侵入部を決め、最低限の外科侵襲により可能な限りの血管を温存する必要がある。

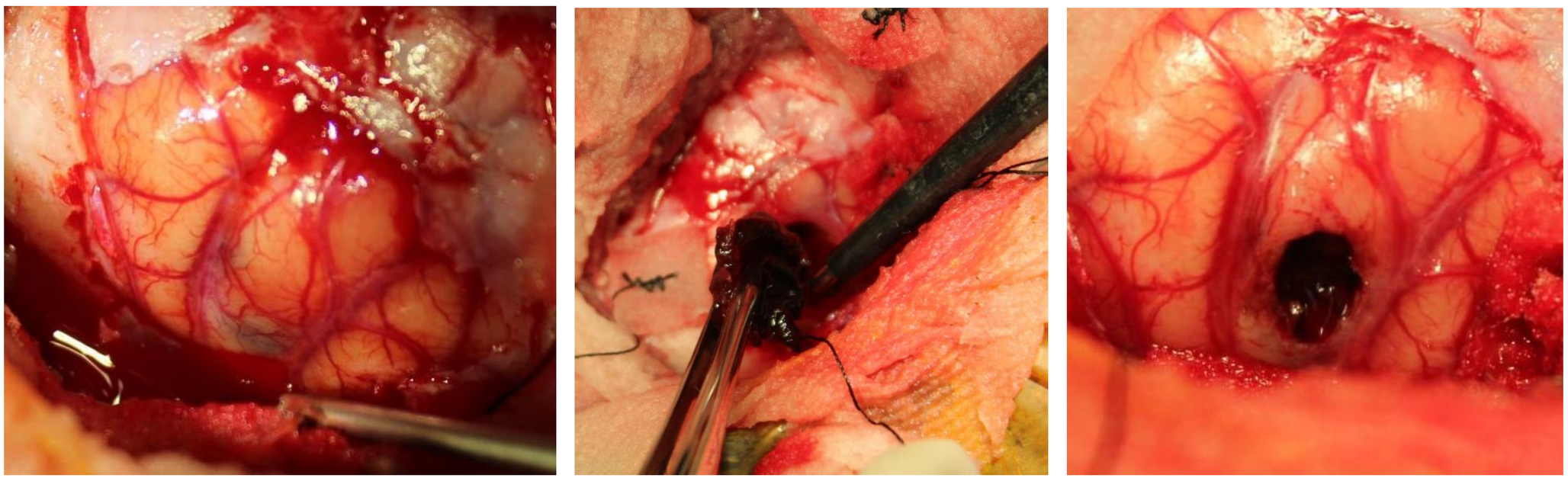

術後経過は極めて良好であり、四肢麻痺もなく。繰り返していた痙攣重積発作も消失しとても安定した生活である。

脳腫瘍症例ID1：猫９歳♀S

左大脳髄膜腫：頭頂ー後頭アプローチ

来院時昏睡

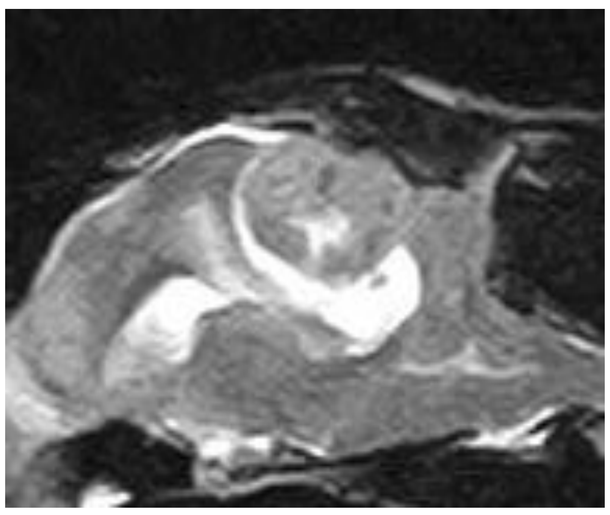

T2WI　Sag

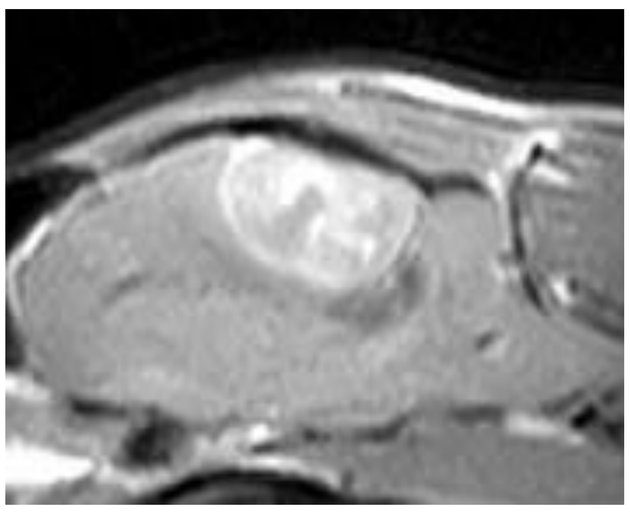

T1造影Sag

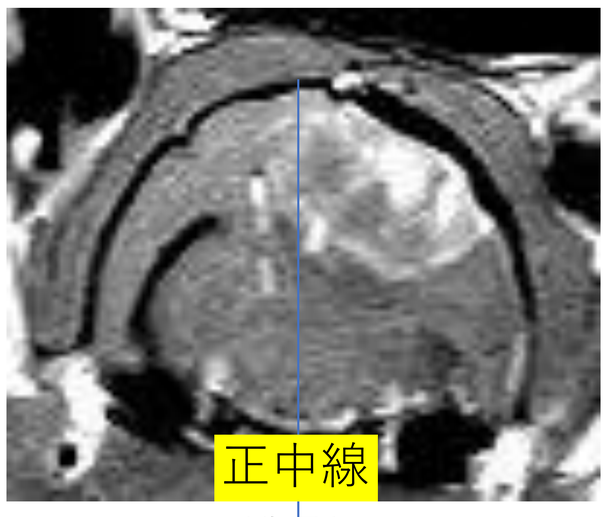

T1造影AX

大脳ー中脳ー小脳ヘルニアを起こしている致死的状態であり術後の意識回復の可能性も低い中での手術が必要となる一方、このままでは確実に死亡する病態。

術後６ヶ月　元気

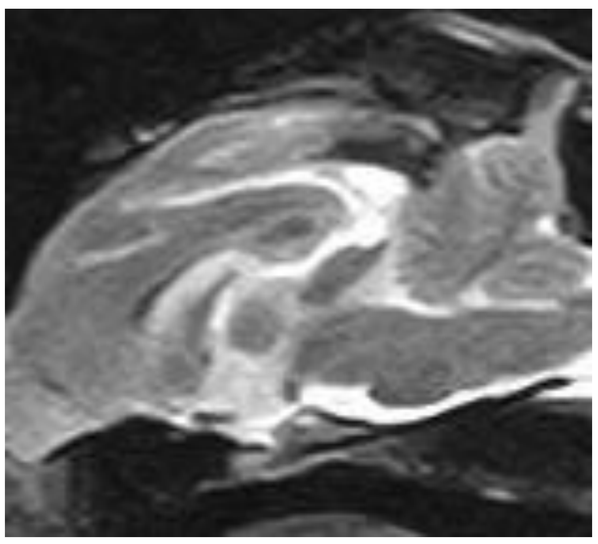

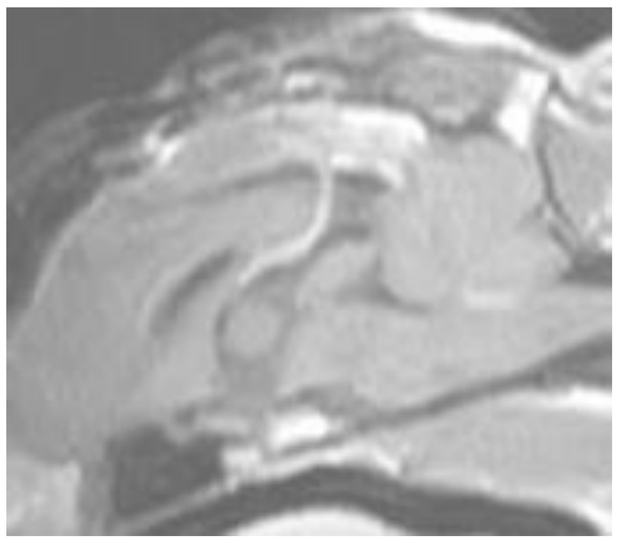

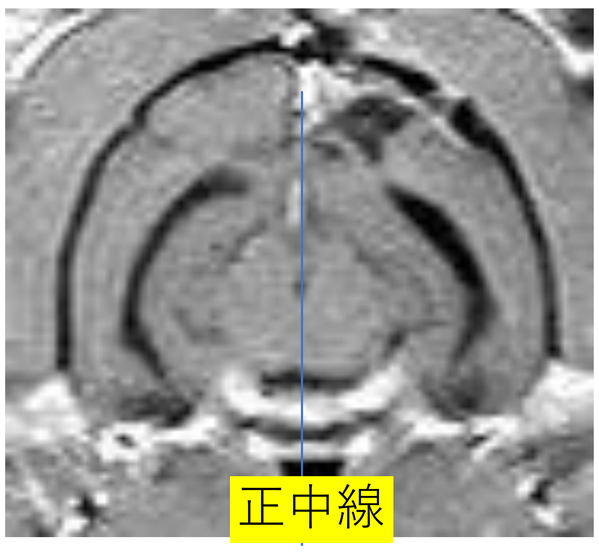

脳幹部症状を呈しての昏睡での来院であったが緊急外科による脳圧除去、大減圧により回復し無事に退院。その後歩行困難もなく元気に生活をしている。特に猫髄膜腫は顕著な改善をし、化学療法せずとも再発も極めて遅いため、手術の提案は必要。

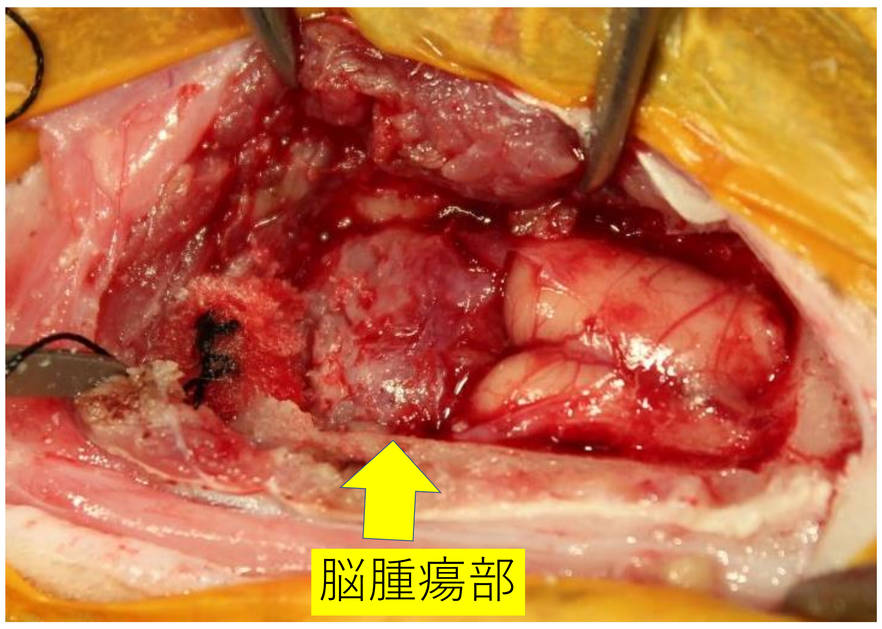

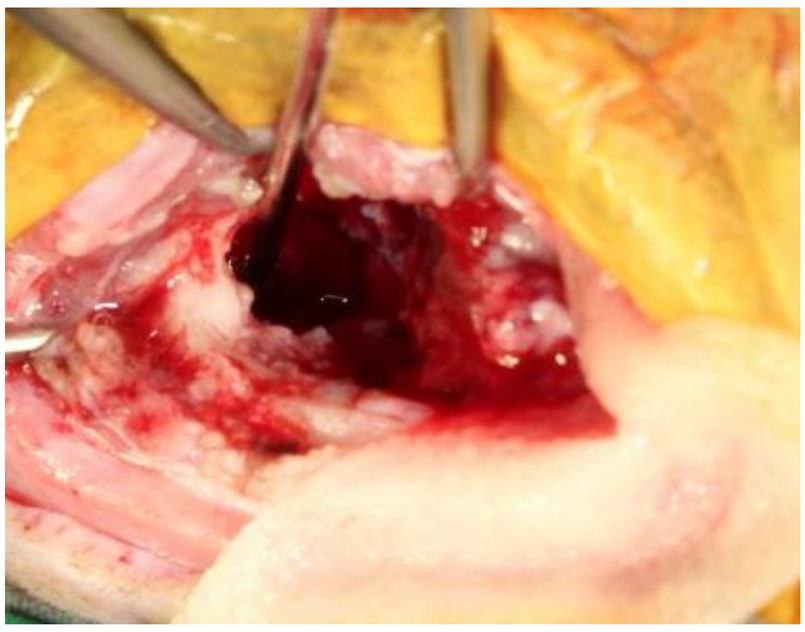

猫は脳圧亢進に弱く脳ヘルニアにより容易に昏睡になる。特に髄膜腫は硬結感の強い腫瘤形成のため正常脳領域を押しつぶし、脳浮腫・虚血を引き起こす。
抗けいれん薬は「腫瘍が痙攣を起こすのではない」「正常脳領域障害により異常波発現が痙攣を引き起こす」「脳障害が重篤であれば術後も痙攣を起こす」ため長期間使用すべきである。

脳腫瘍症例ID7：猫15歳♂C

右大脳髄膜腫：頭頂ー側頭部アプローチ

痙攣重積発作での来院

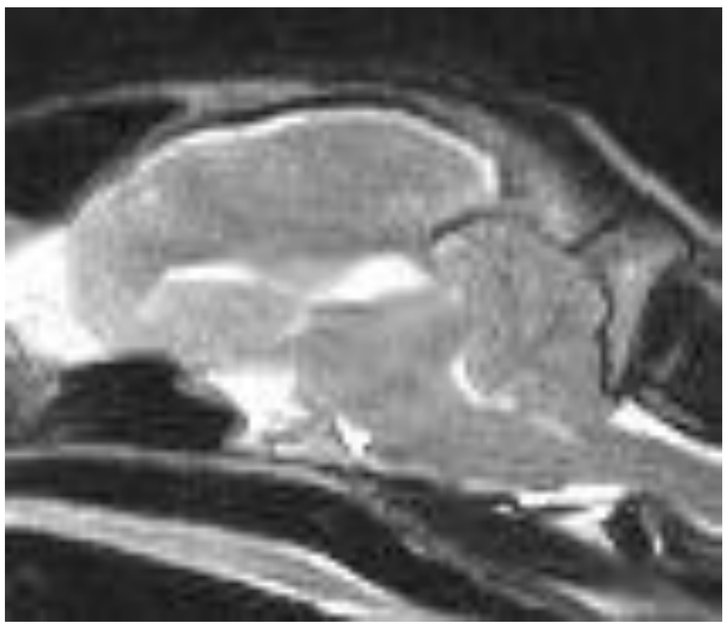

T2WI　Sag

大脳ー中脳ー小脳ヘルニアを
起こしている致死的脳障害状態

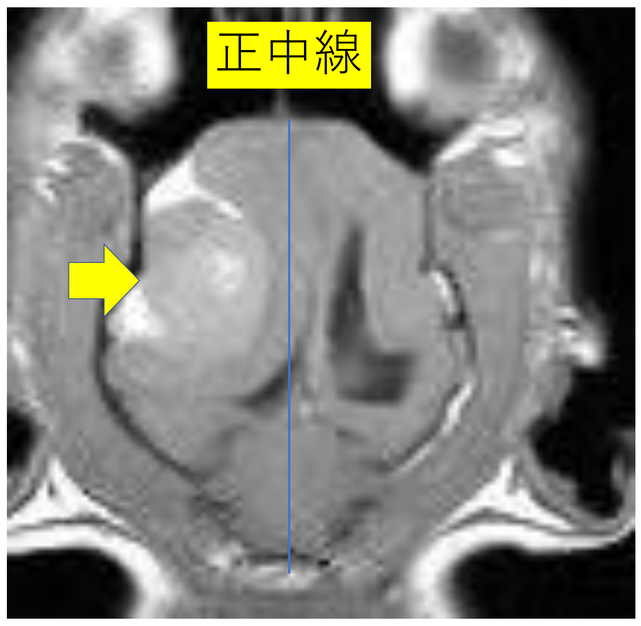

T1造影COR

右大脳髄膜腫を疑う所見

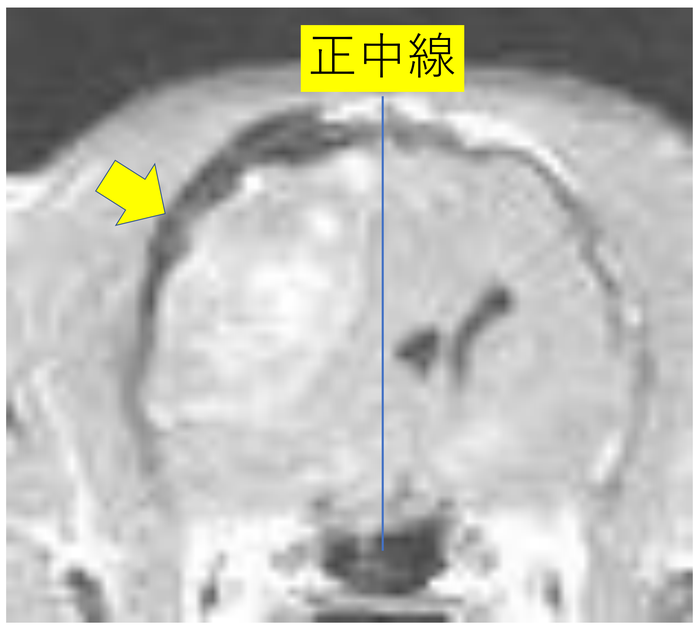

T1造影AX

右大脳巨大腫瘤により右側脳室
が左領域にまでヘルニア化

術後3ヶ月経過良好

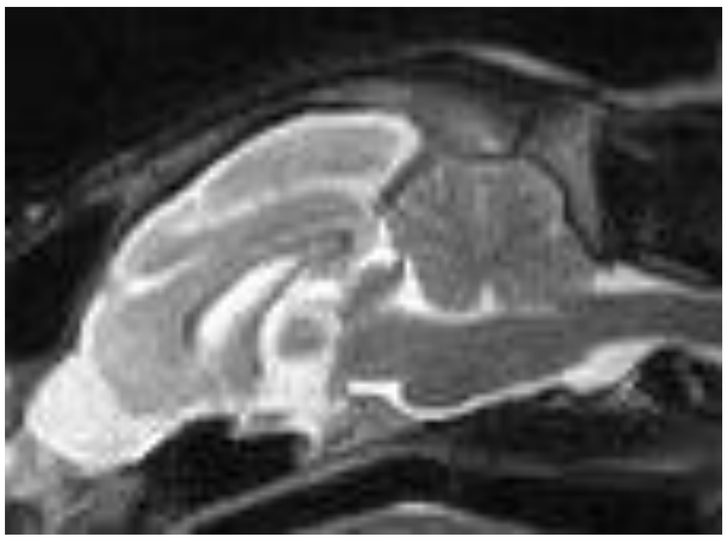

脳ヘルニアの消失と脳溝明瞭化

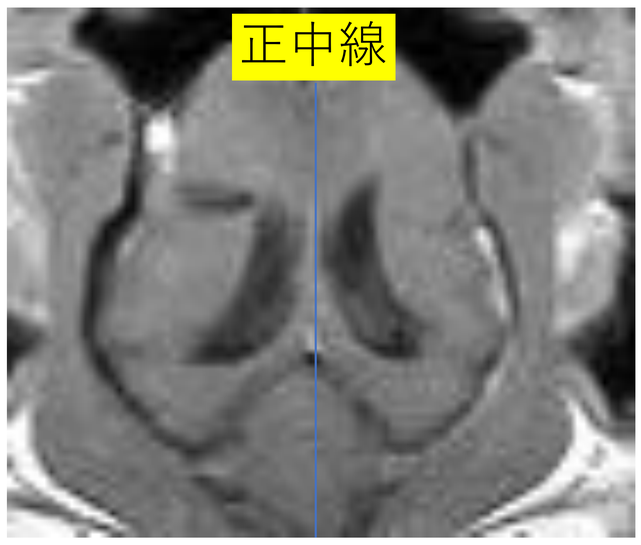

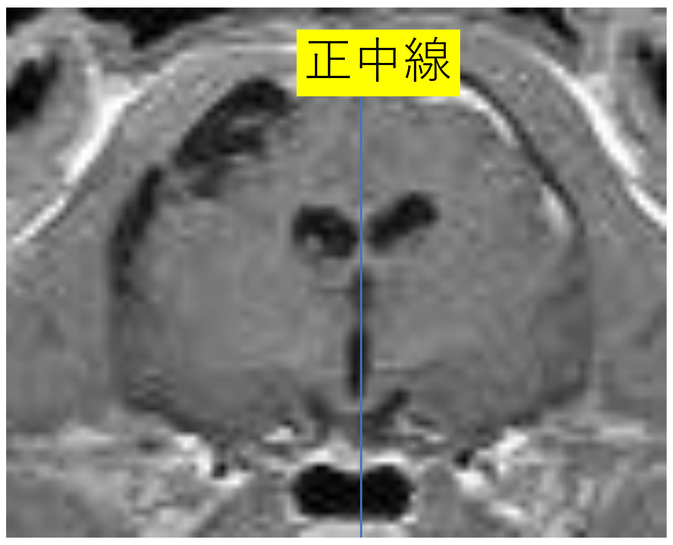

大減容積手術の効果は極めて高い

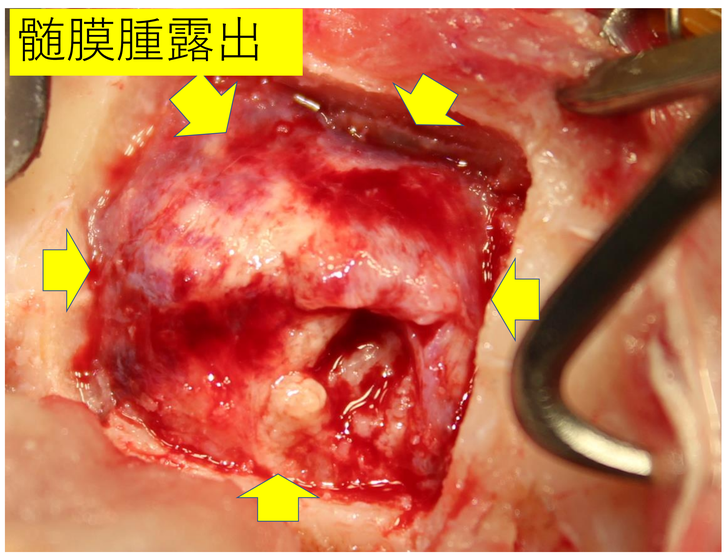

開頭時は髄膜腫が露出

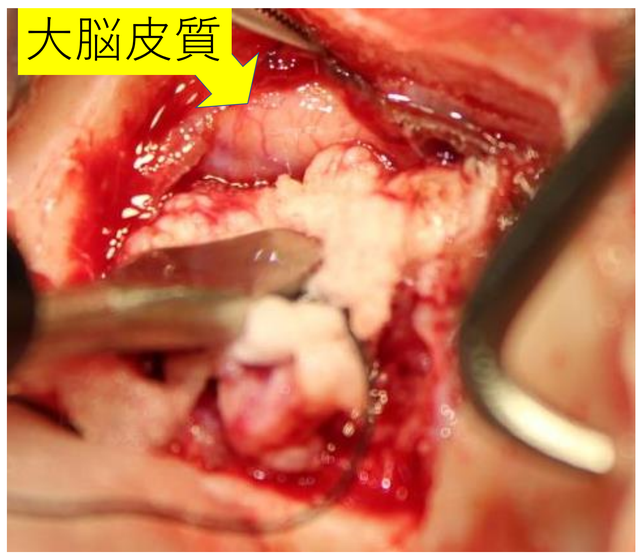

慎重に正常脳領域との境界を
剥離吸引し腫瘍を除去する

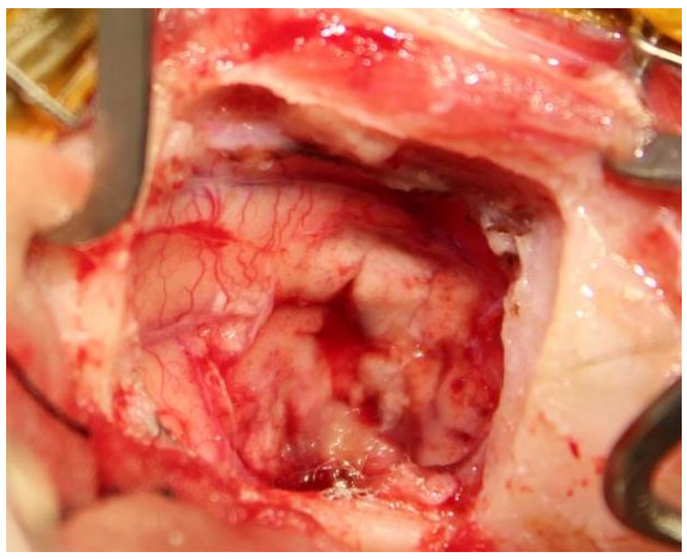

髄膜腫の皮膜を完全に除去し
潰れている大脳が露出

本症例は数年間沈鬱生活をしており、年齢的なものと考えられていた。実際はテーブルに上がれない、名前の呼びかけに鈍いなどの神経症状があったが、すべて老齢によると飼い主は考えて過ごしていた。痙攣発作によりMRI検査を行ったことにより巨大な脳腫瘍が確認された。

脳腫瘍の手術後の経過は4歳・5歳の頃のような活動性、意欲となったとのこと、痙攣発作も消失し、15歳の脳外科においても飼い主様の満足度は極めて高いものであった。当然老齢脳腫瘍において、寿命とコストを考え手術をしないのも一つである。しかしながら、死亡リスクは手術しなければ100%の病状の中、救命率は80%ある現在の脳外科適応部位では、その後の寿命が仮に半年～1年であっても、15年一緒に暮らした子にもう一度元気になってもらう思いを持つ飼い主が増えている。主治医にて抗痙攣薬を続け発作もなく、本症例はもうすぐ17歳を迎える。

脳腫瘍症例ID18：柴犬　11歳♂

脈絡叢乳頭腫：鼓室包切開アプローチ

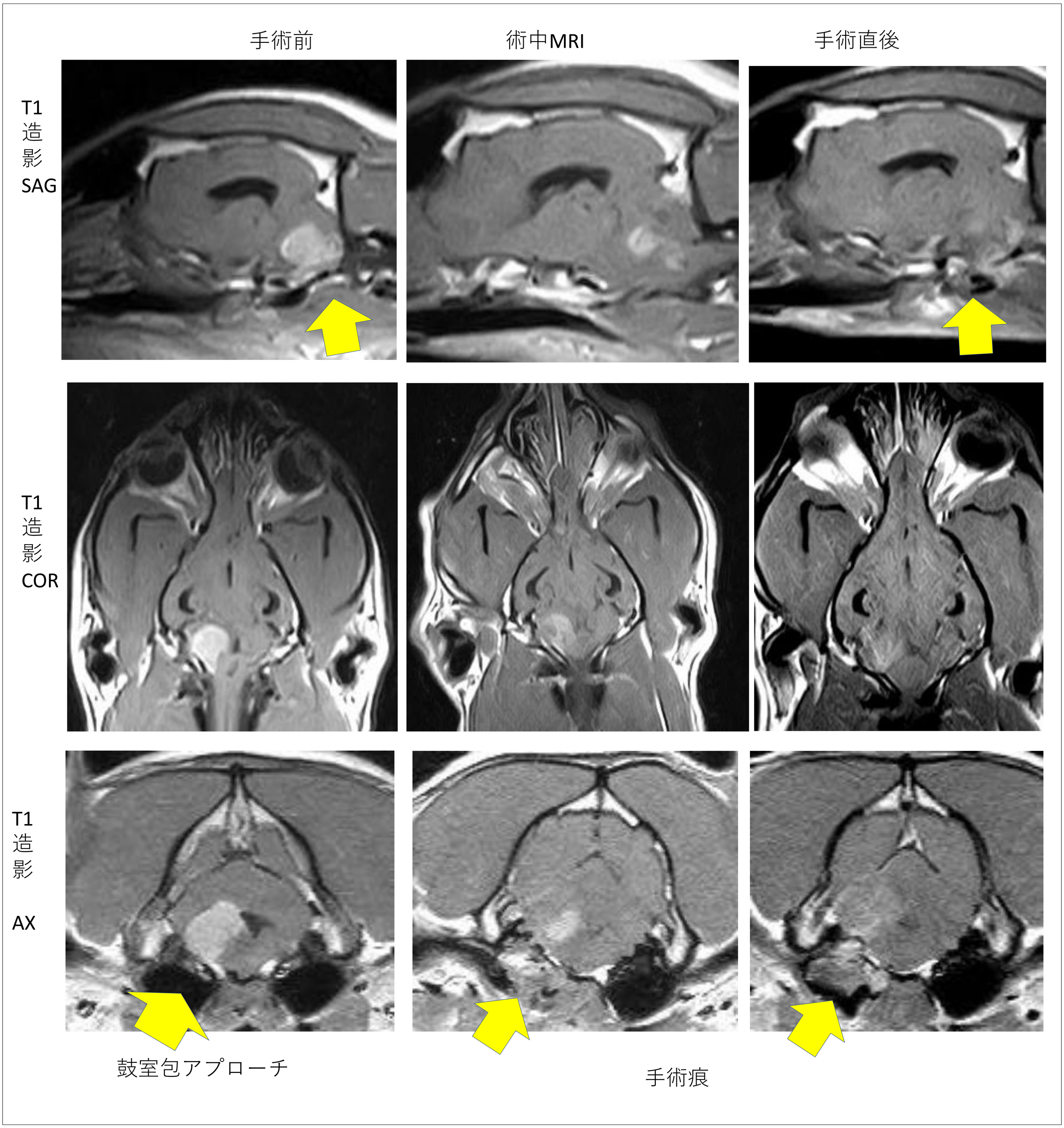

激しい斜頸・起立困難・ローリング状態で来院し
手術後も横臥生活が続く中で16日目に突然死

外傷性ショックに陥る
椎体骨折の緊急外科

外傷性ショック時は脳挫傷・肺挫傷・内蔵損傷による死亡懸念があるなかで、骨折片による2次性の動脈損傷、肺損傷、腎臓損傷の危険があるため早期の手術が必要となる

MIX犬
８歳
交通
事故

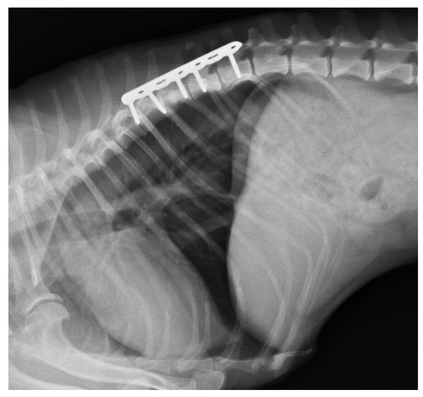
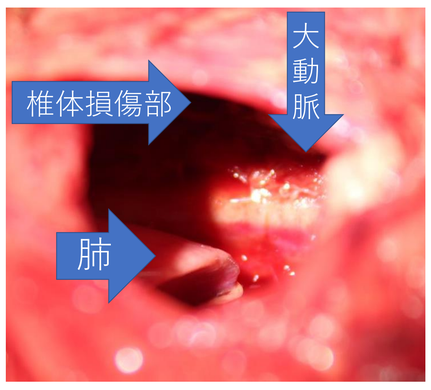

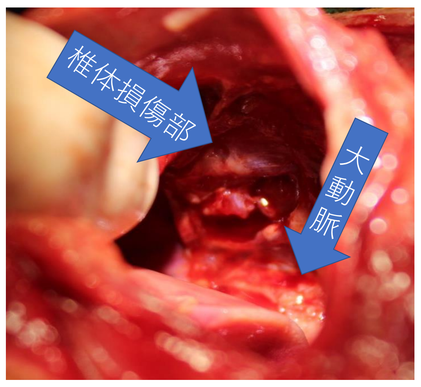

イタグレ
１歳
交通
事故

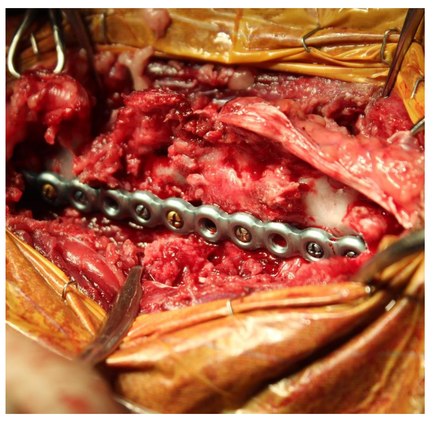

フレブル
１０歳
２階から
落下

２日後
死亡

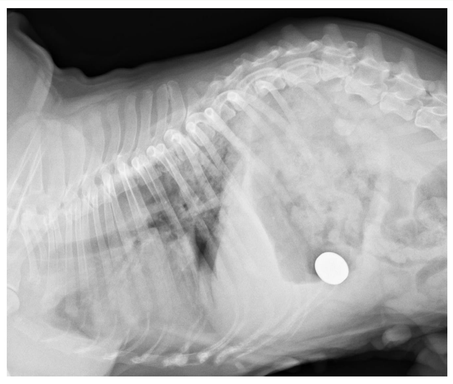

肺挫傷により
気管チューブ内肺出血

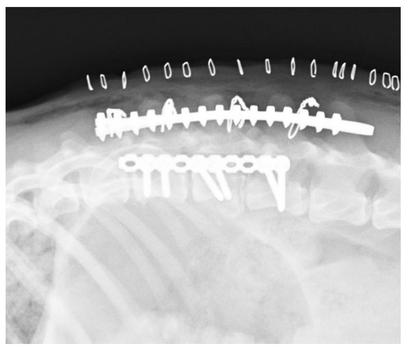
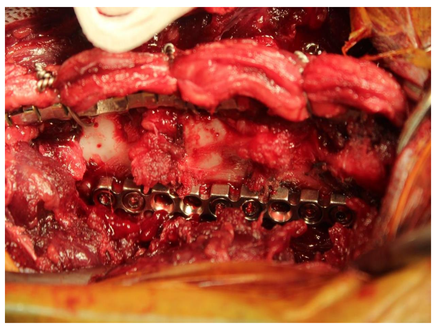

猫
１１歳
５階から
落下

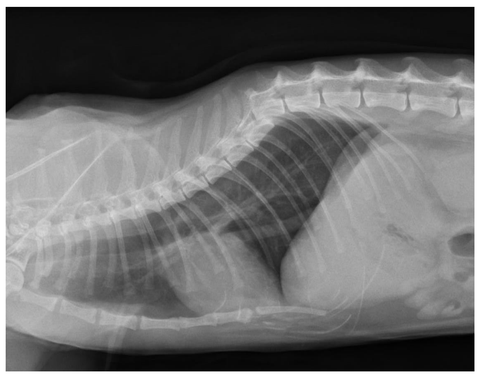
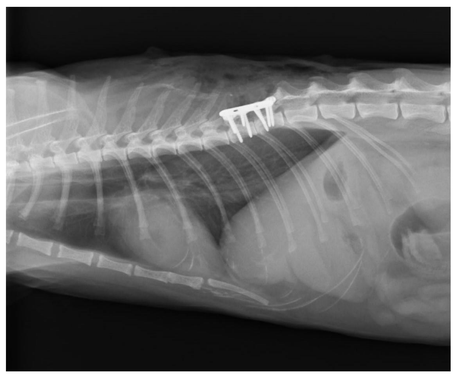

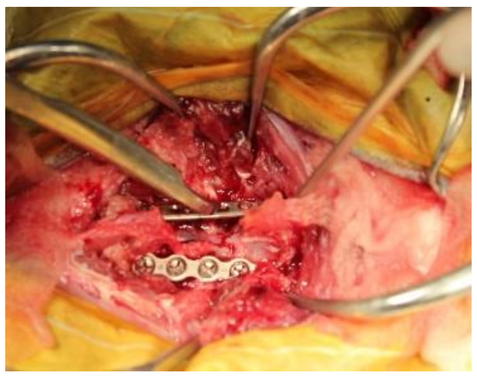

猫
４ヶ月
路上保護

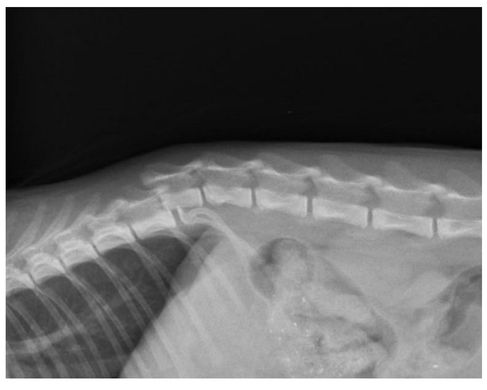
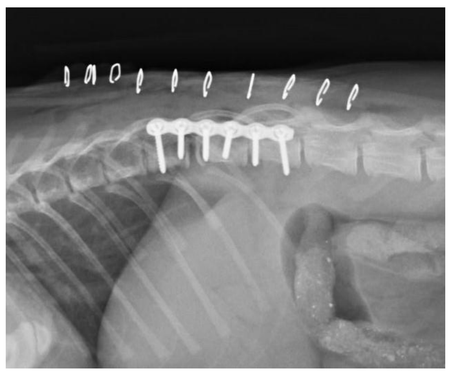

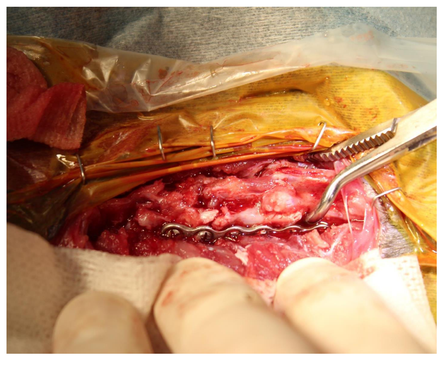

マルチーズ
15歳
圧迫
骨折

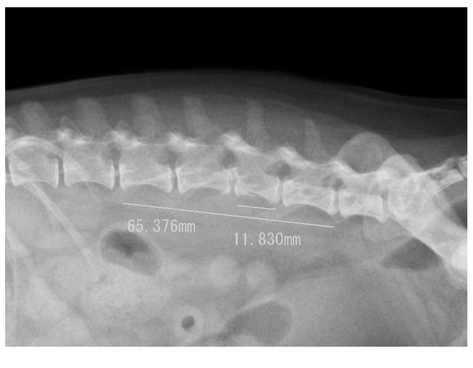

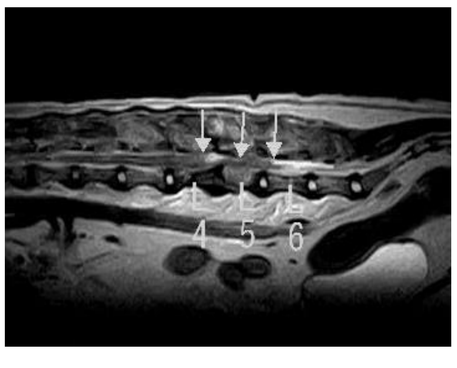

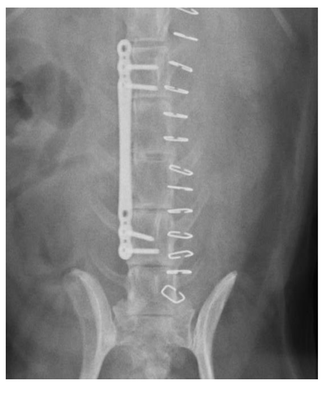
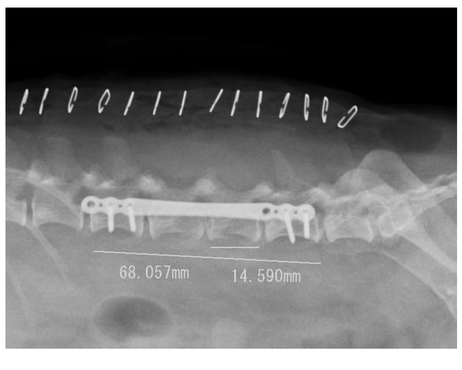

2011年セミナー報告資料

その後の経過は良好
治療後2年以上再発なく生存し、副腎腫瘍にて死亡

積極的治療により良好なQOLを獲得した椎体骨肉腫の１例

症例

1. 犬　（雑種）
2. 名称　ベッキー
3. 12才　　♀S
4. 体重12kg（４kg減）
5. 両後肢筋削痩
6. 両後肢不全麻痺
7. 3ヶ月ステロイド治療を受けており初診時ステロイド肝 ALT143 ALP>3500　術後はステロイドは使用せず4ヶ月後ALT60 ALP667
8. 初診時Ca^{2+}3.5meq/l ゾメタ0.1mg/kg後 Ca^{2+}2.6meq/l その後上昇はない ３週間後２度目投与
9. 初診時HCT26% カルボプラチン５回投与後のHCT33.5％
10. 初診時よりQOLが顕著に改善し、現在も良好な状態であることから、当初は安楽死を希望されていた飼い主様の現在の満足度は極めて高く、一緒に暮らす時間を獲得できている

初診時起立困難
Xray L５骨増生

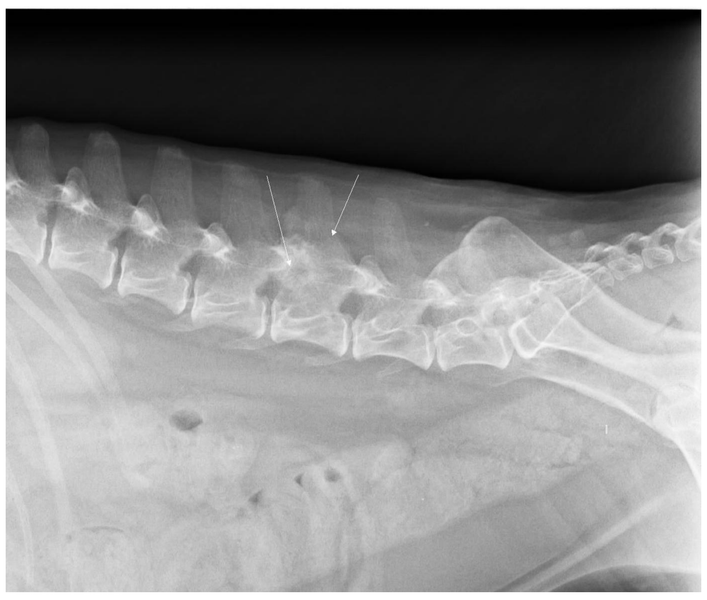

初診時MRI
脊髄が背側から圧迫

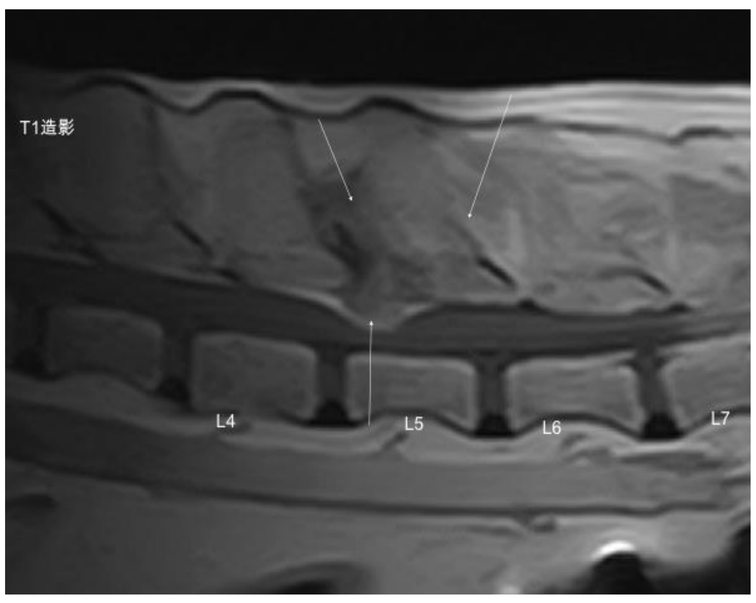

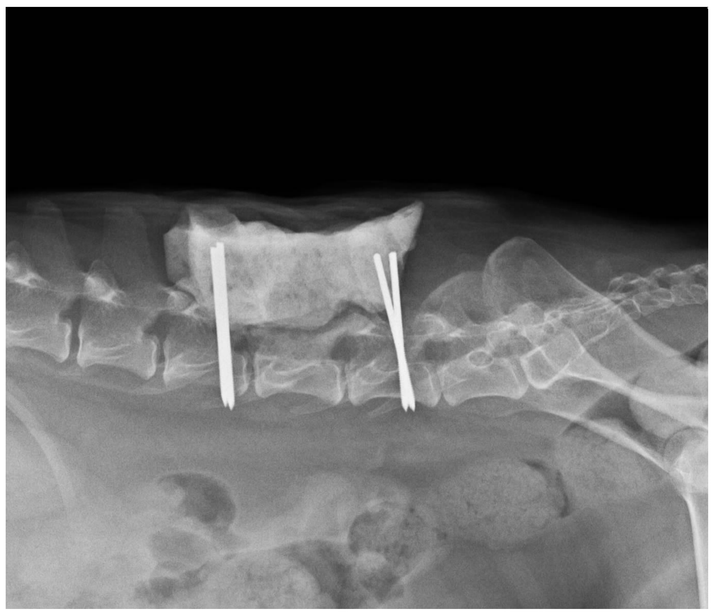

術後２ヶ月
体重16kgに回復
起立歩行可能

現在術後４ヶ月
走ることも可能

メイン治療プロトコール

1. 初診時：高Ca血症・疼痛軽減目的　ゾメタ0.1mg/kg使用
2. 第２病日：椎弓完全除去+L４～L６椎体を骨セメント固定
3. 化学療法　カルボプラチン220mg/㎡　３週間毎
4. 疼痛管理：ガバペンチン　メタカム

鼻腔内腫瘍症例：1

ボーダーコリー　12歳　♂去勢

鼻腔内腺癌に対しての鼻骨切開アプローチ

鼻出血の精査に来院

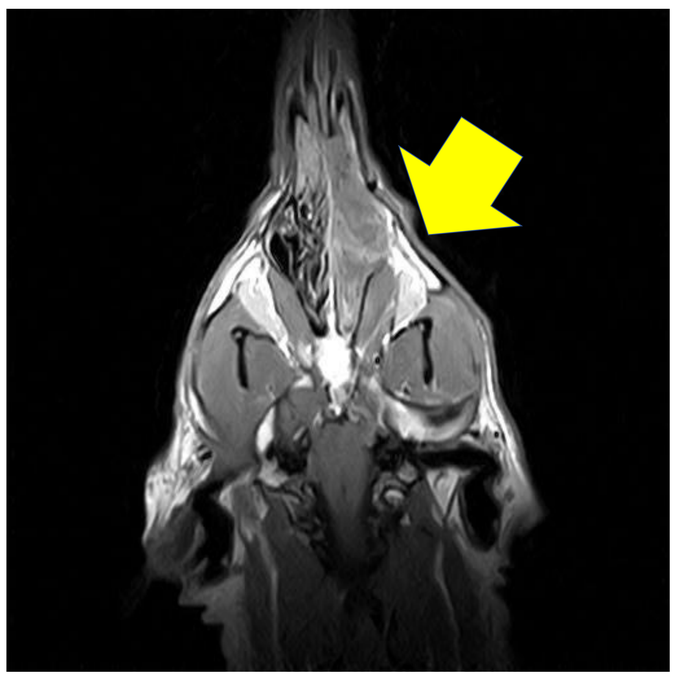

T1造影Cor

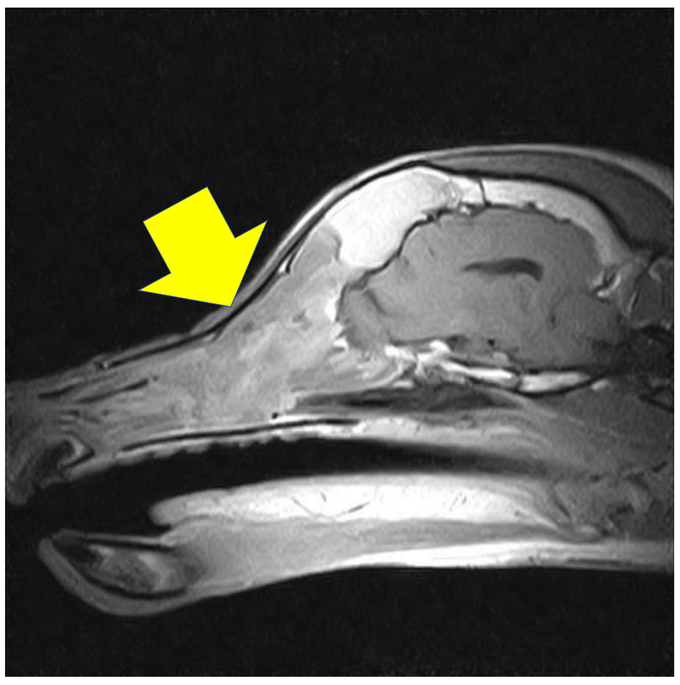

T1造影SAG

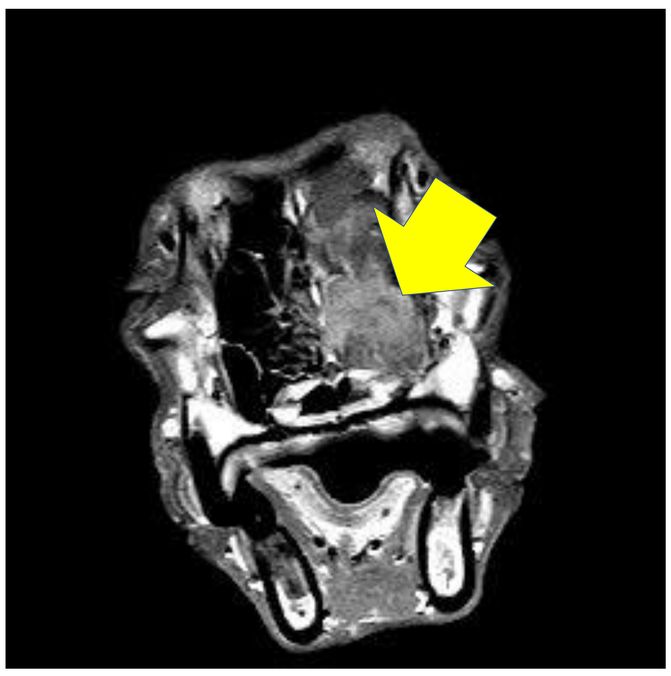

T1造影AX

術後7ヶ月経過良好

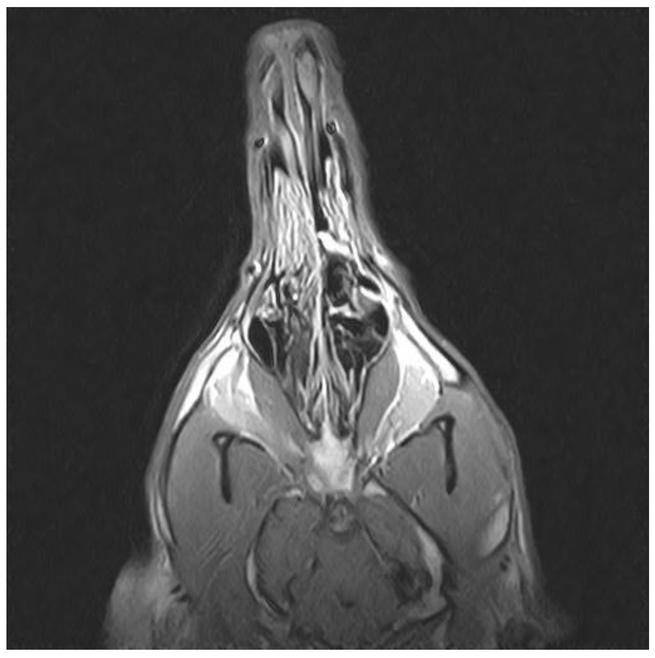

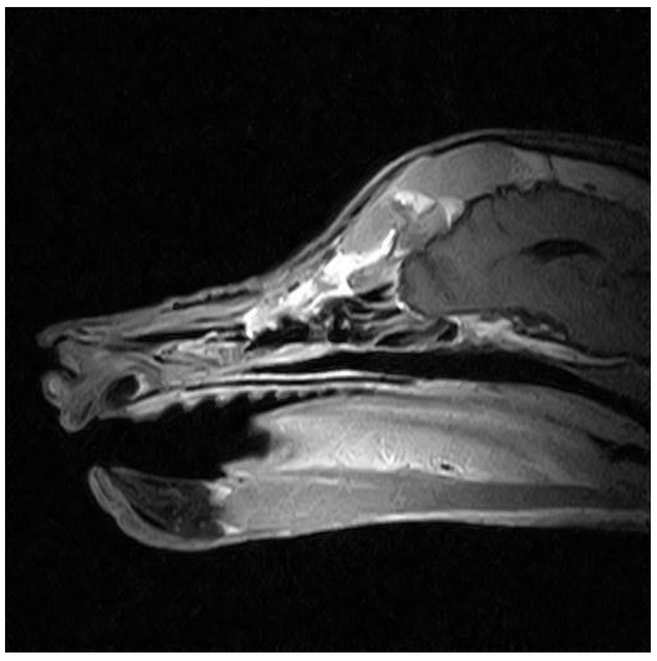

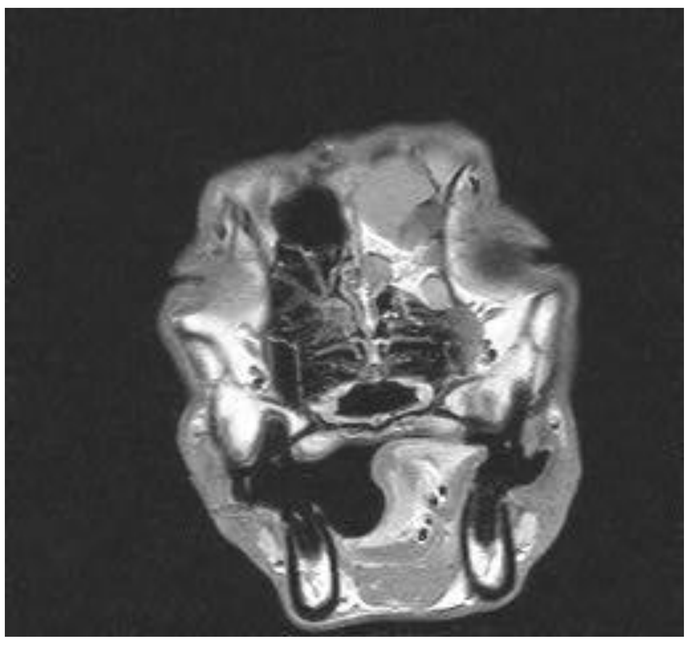

副鼻腔ー前頭洞：多量の蓄膿

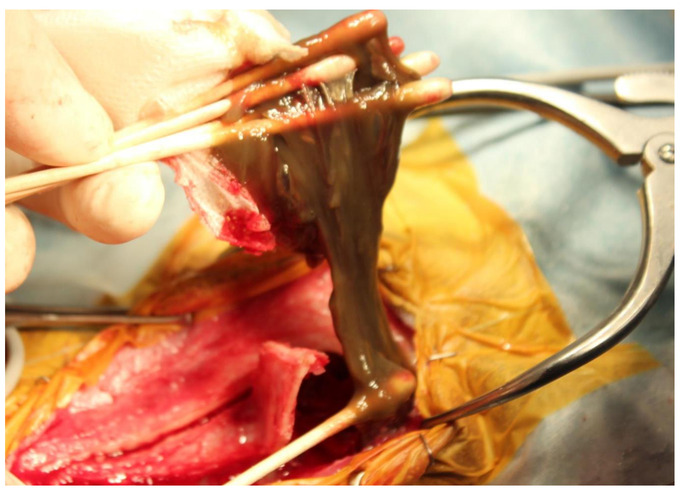

副鼻腔ー鼻腔内腫瘍浸潤

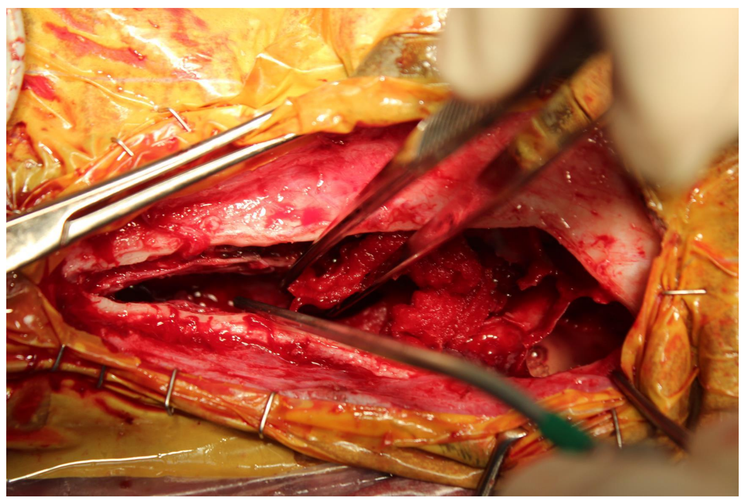

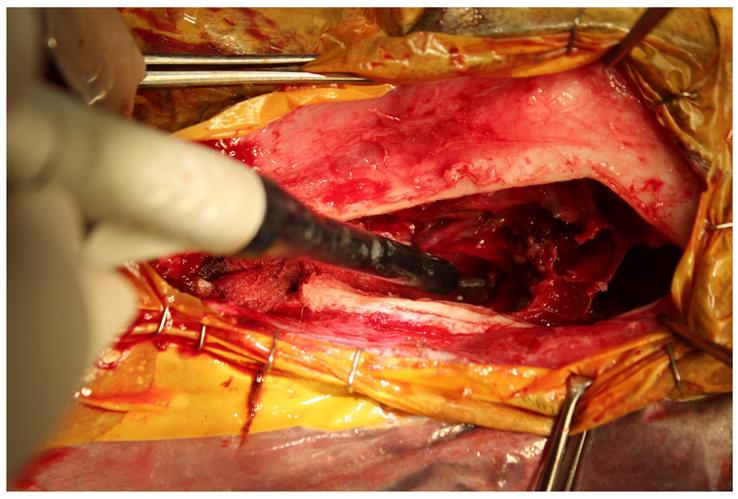

鼻腔OPEは感染リスクは極めて高いが、無事に手術を乗り越え手術後９ヶ月を経て手術前よりもQOL高く、活動的に生活している。

化学療法
カルボプラチン＋エベロリムスは副作用により３ヶ月で終了

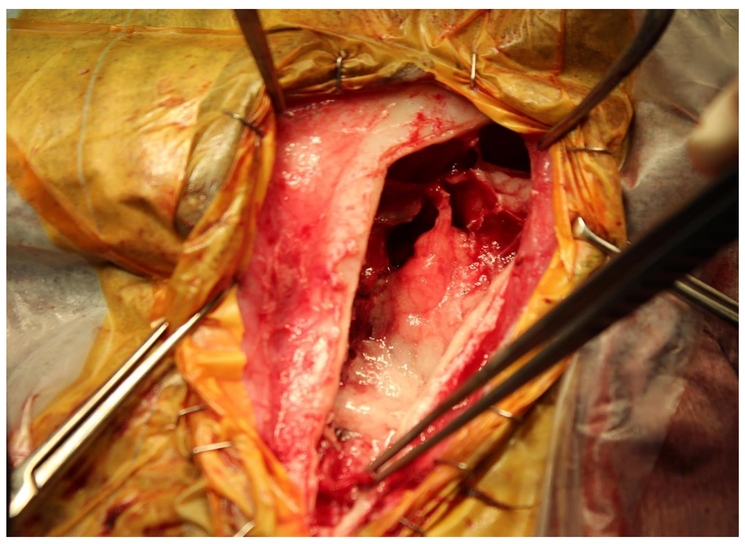

鼻腔内腫瘍症例：2

雑種犬　14歳　♀去勢

鼻腔内非上皮性悪性腫瘍に対しての鼻骨切開アプローチ

鼻出血の精査に来院

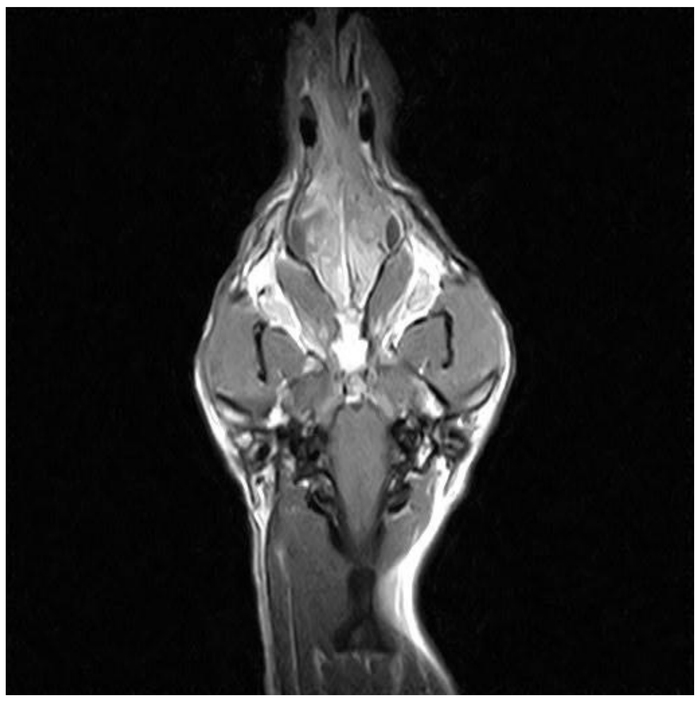

T1造影Cor

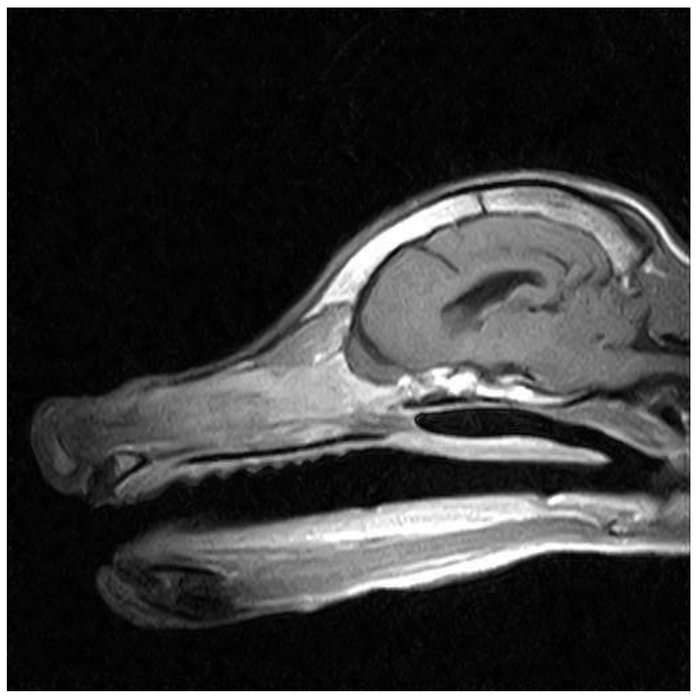

T1造影SAG

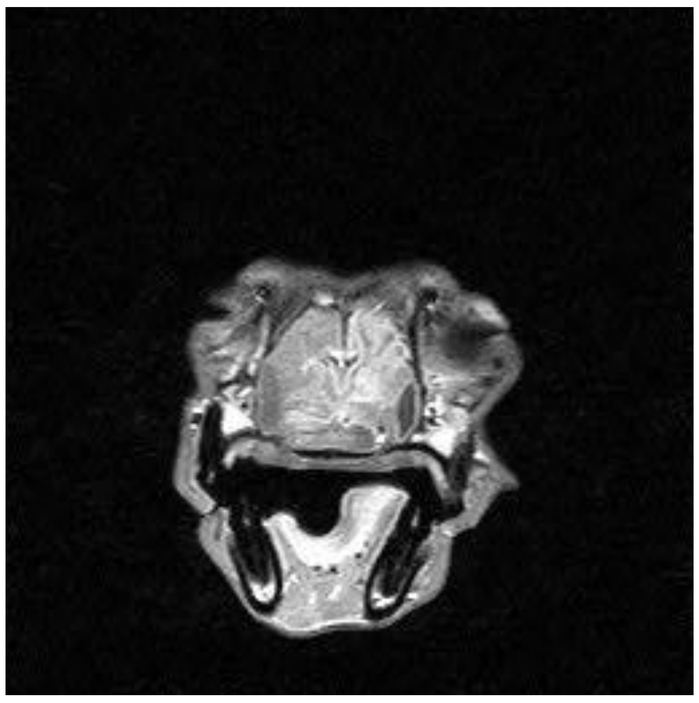

T1造影AX

副鼻腔ー鼻腔内への腫瘍浸潤を切除し脂肪組織を埋没して閉創

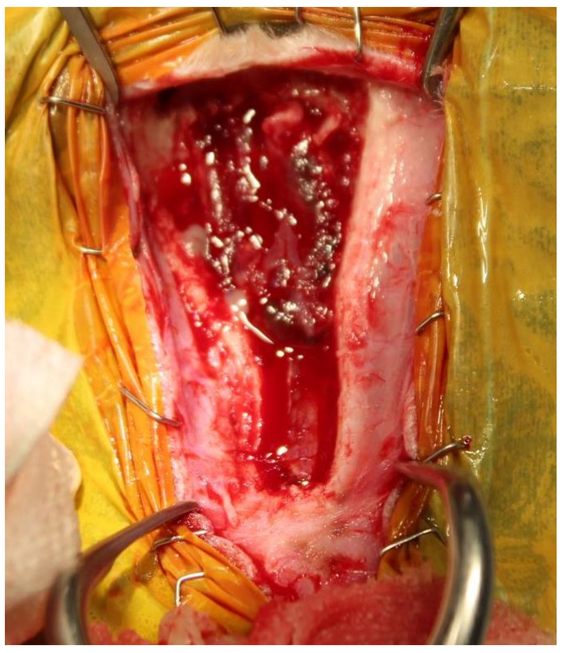

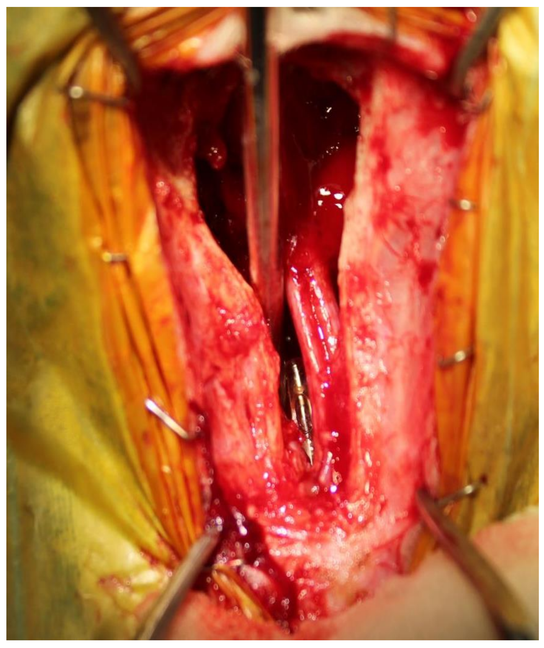

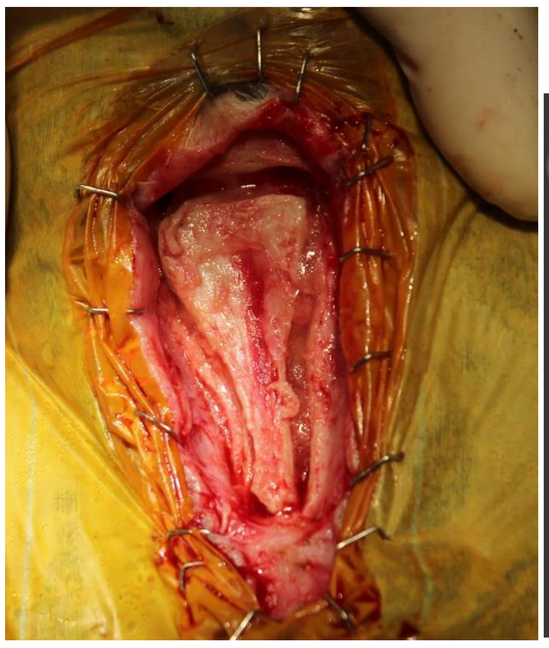

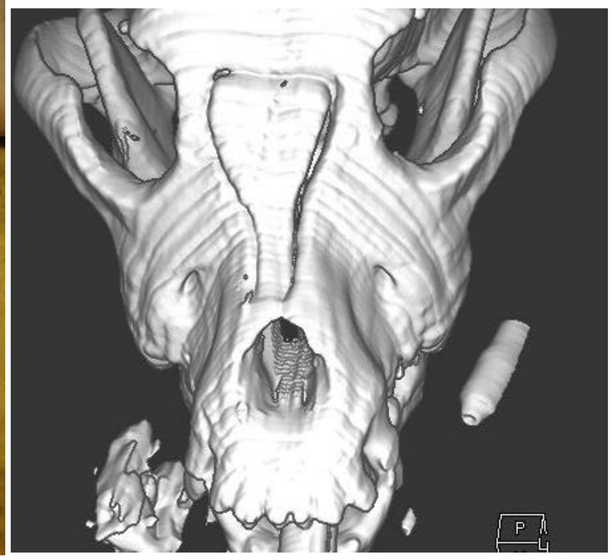

鼻腔OPEは感染リスク軽減の一つは皮下脂肪の副鼻腔内移植による副鼻腔埋没である。
化学療法：カルボプラチン＋パラディア
カルボプラチンは一度のみで副反応強く発現したため休薬。術後4ヶ月になるが良好なQOLを保ち鼻出血なく、また顔の風貌変化がなくご家族の側で暮らしている。
鼻腔内腺癌・非上皮性悪性腫瘍は骨融解・頭蓋内浸潤を引き起こしやすく鼻出血や「鼻涙管閉塞・片側の多流涙症」がサインとなり早期に診断を行い外科及び化学療法を実施することで良好な生活を保つことができると考えている。
化学療法に分子標的薬を併用するのは、エベロリムス・パラディアには血管新生阻害作用（VEGF阻害）を期待し投与を飼い主の希望があれば副作用が少ないことからも併用薬として積極的に投与を行っている。

術後2ヶ月でのCT検査では鼻骨切開創は残っている。
風貌変化はなく元気である