ER府中における救急外科と術後管理

動物救急センター府中　センター長
都倉克信

症例紹介①

症例
ラブラドール・レトリバー
14才6ヶ月齢　避妊メス

年末から運動不耐あり
1週間前から元気低下
主治医で腹腔内出血を疑い、即日紹介受診

BW 25.0kg
可視粘膜蒼白、CRTは確認困難
かろうじて補助起立可能だが、重度の循環不全が疑われる

血液検査（術前）

CBC
WBC　16700/mm3
Ht　14.2%
PLT　11.0万/mm3

血液ガス検査（静脈）

pH　7.391
PCO2　31.9 Torr
PO2　23.1 Torr
Na　140.6 mEq/L
K　4.40 mEq/L
Cl　102.5 mEq/L
Ca　2.46 mEq/L
Lactate　8.0 mmol/L
HCO3　19.0 mmol/L
BE　-5.5 mmol/L
AG　19.1 mmol/L

血液凝固系検査

PT　8.2 sec
APTT　13.3 sec
FIB　314 mg/dL

血液生化学検査

NH3　36 μg/dL
ALT　42 U/L
AST　58 U/L
ALP　119 U/L
BUN　29.1 mg/dL
CRE　0.8 mg/dL
ALB　2.8 g/dL
TP　5.7 g/dL
TBIL　0.5 mg/dL
Tcho　240 mg/dL
P　6.5 mg/dL
CK　261 U/L
V-Lip　112 U/L
CRP　6.8 mg/dL

画像検査

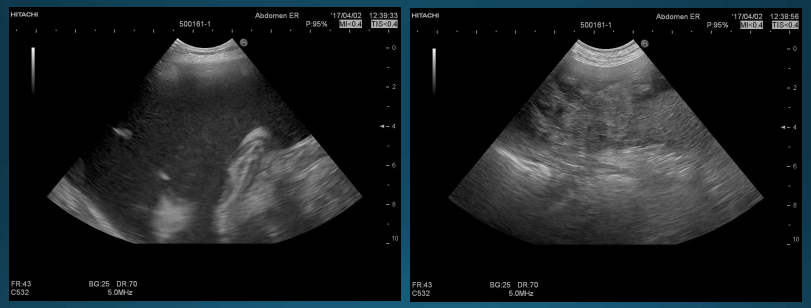

腹腔内大量出血
出血源：脾臓が疑われるが、詳細は不明　→CT検査へ進むべきか？

腹腔内出血

診断と戦略

◇腹腔内出血を確認 →手術か？ or 非手術療法か？
(AFAST)
↓
◎損傷形態で選択するのではない

○ 循環動態が安定しているかどうかで決定する ※循環が安定していない→開腹

来院時ショック状態、急速輸液に反応しない
non responderはすぐに開腹する

※輸液/輸血をしながらのCT撮影は救命率を低下させる

→輸血しつつ緊急開腹

試験開腹

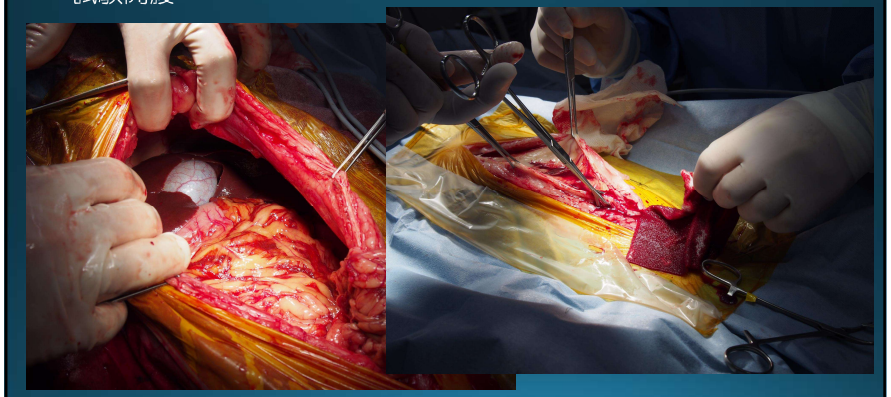

試験開腹

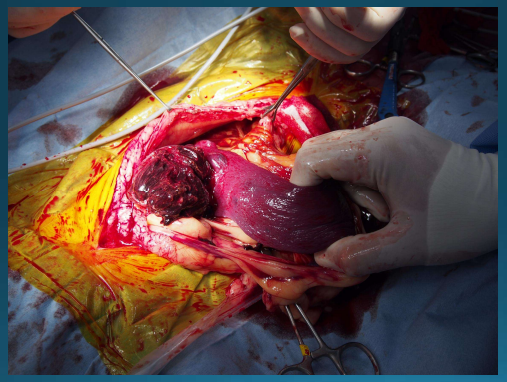

試験開腹

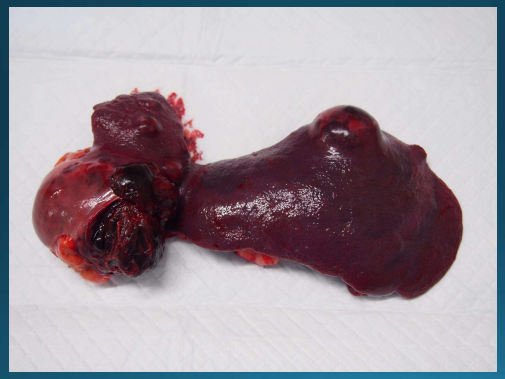

○自己血輸血

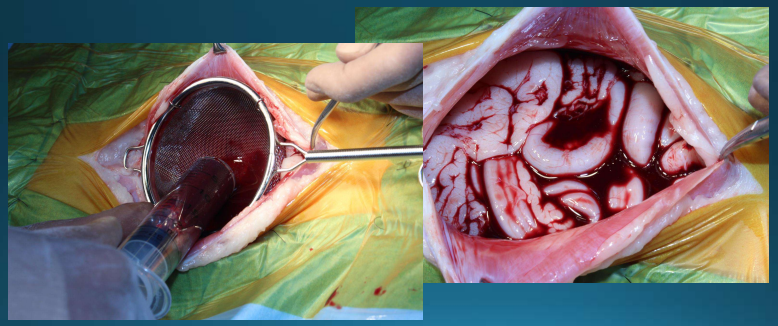

血液検査（手術直後）

CBC

WBC	4500/mm3
Ht	16.7%
PLT	7.2万/mm3

血液生化学検査

ALT	45 U/L
AST	60 U/L
ALP	111 U/L
BUN	28.3mg/dL
CRE	0.7 mg/dL
ALB	2.6 g/dL
TBIL	0.7 mg/dL

血液ガス検査（動脈）

pH	7.379
PCO2	38.7 Torr
PO2	141.2 Torr
Na	141.2 mEq/L
K	4.43 mEq/L
Cl	105.6 mEq/L
Ca	2.36 mEq/L
Lactate	1.1 mmol/L
HCO3	22.3 mmol/L
BE	-2.6 mmol/L
AG	13.3 mmol/L

血液検査（手術翌日）

CBC

WBC	11900/mm3
Ht	21.6%
PLT	1.3万/mm3

血液生化学検査

BUN	14.8 mg/dL
CRE	0.6 mg/dL
ALB	2.2 g/dL
TBIL	0.3 mg/dL

血液ガス検査（動脈）

pH	7.443
PCO2	36.5 Torr
PO2	128.8 Torr
Na	146.4 mEq/L
K	3.93 mEq/L
Cl	109.8 mEq/L
Ca	2.40 mEq/L
Lactate	0.5 mmol/L
HCO3	24.6 mmol/L
BE	0.5 mmol/L
AG	12.0 mmol/L

病理検査

血管肉腫

症例②

トイ・プードル
14才１ヶ月齢　去勢オス

２日前から突然食欲廃絶、嘔吐
尿が黄色くなったとのことで主治医受診
胆嚢粘液嚢腫を疑い、即日紹介受診

BW 6.4kg
可視粘膜黄染、起立歩行可能
一般状態は比較的良好

血液検査（初診時）

CBC

WBC	24900/mm3
Ht	53.3%
PLT	43.2万/mm3

血液ガス検査（静脈）

pH	7.419
PCO2	36.4 Torr
PO2	25.7 Torr
Na	148.9 mEq/L
K	4.65 mEq/L
Cl	104.9 mEq/L
Ca	2.54 mEq/L
Lactate	0.9 mmol/L
HCO3	23.1 mmol/L
BE	-0.9 mmol/L
AG	20.9 mmol/L

血液凝固系検査

PT	7.5 sec
APTT	26.0 sec
FIB	>650 mg/dL

血液生化学検査

NH3	38 μg/dL
ALT	739 U/L
AST	155 U/L
ALP	>10500 U/L
BUN	11.5 mg/dL
CRE	0.4 mg/dL
ALB	3.7 g/dL
TP	8.5 g/dL
TBIL	4.3 mg/dL
Tcho	416 mg/dL
P	5.5 mg/dL
CK	88 U/L
V-Lip	1140 U/L
CRP	>21.0 mg/dL

画像検査

胆嚢粘液嚢腫

胆嚢壁は不整、周囲の輝度上昇

胆嚢破裂を強く疑う

→水和しつつ、緊急開腹

試験開腹

胆嚢粘液嚢腫
胆嚢破裂

試験開腹

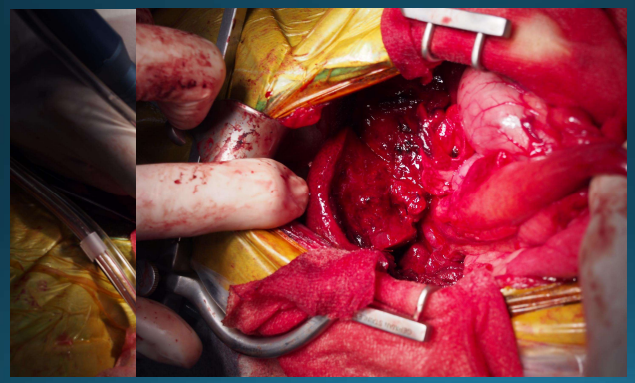

胆嚢摘出

試験開腹

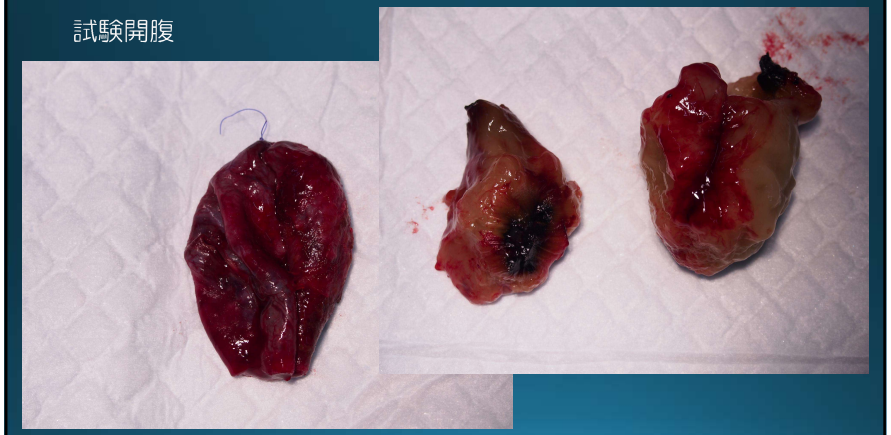

術後管理

●治療

静脈内輸液（細胞外液）
ペントシリン　30mg/kg　TID
マロピタント　1mg/kg　SID
ビタミンK1　10mg/head　SID
鎮痛（フェンタニル→ブプレノルフィン）

●各種モニタリング

ECG
観血的血圧測定
尿量モニタ

術後管理

●尿量

血液検査（手術翌日）

CBC

WBC	34200/mm3
Ht	42.3%
PLT	46.9万/mm3

血液生化学検査

BUN	10.7mg/dL
CRE	0.4 mg/dL
ALB	2.3 g/dL
TBIL	1.8 mg/dL

血液ガス検査（動脈）

pH	7.389
PCO2	35.7 Torr
PO2	93.2 Torr
Na	150/3 mEq/L
K	4.06 mEq/L
Cl	112.1 mEq/L
Ca	2.46 mEq/L
HCO3	21.1 mmol/L
BE	-3.2 mmol/L
AG	17.1 mmol/L

血液検査（手術7日後）

CBC

WBC	26000/mm3
Ht	41.1%
PLT	92.4万/mm3

血液生化学検査

ALT	74 U/L
AST	33 U/L
ALP	>3500 U/L
BUN	9.8 mg/dL
CRE	0.5 mg/dL
GLU	112 mg/dL
ALB	2.5 g/dL
TP	6.2 g/dL
TBIL	0.6 mg/dL
CRP	4.1 mg/dL

血液ガス検査（静脈）

pH	7.365
PCO2	46.4 Torr
PO2	25.8 Torr
Na	154.8 mEq/L
K	4.48 mEq/L
Cl	110.8 mEq/L
Ca	2.28 mEq/L
Lactate	2.0 mmol/L
HCO3	25.9 mmol/L
BE	0.1 mmol/L
AG	18.1 mmol/L

病理検査

胆嚢　：胆嚢粘液嚢腫、急性胆嚢出血、胆嚢破裂
肝臓　：小葉中心性のうっ血／リンパ管拡張、急性びまん性好中球性被膜炎

症例③

アメリカン・ショートヘアー
6才4ヶ月齢　避妊メス

・3日前からの血尿、腎盂拡張で当院紹介受診

●病歴
5年前～肥大型心筋症により内科管理
3年2ヶ月前　右側尿管結石による尿管閉塞→尿管切開
8ヶ月前　　左尿管結石による尿管閉塞→尿管切開
　→結石分析：シュウ酸カルシウム結石

BW 5.94kg
一般状態は良好

血液検査（紹介病院）

CBC

WBC	7700/mm3
Ht	35.8%
PLT	25.7万/mm3

血液生化学検査

ALT	75 U/L
ALP	55 U/L
BUN	44.6 mg/dL
CRE	3.3 mg/dL
ALB	3.5 g/dL
TP	7.7 g/dL
Ca	14.4 mg/dL
P	3.0 mg/dL
GLU	93 mg/dL
Na	157 mEq/L
K	4.4 mEq/L
Cl	109 mEq/L

画像検査

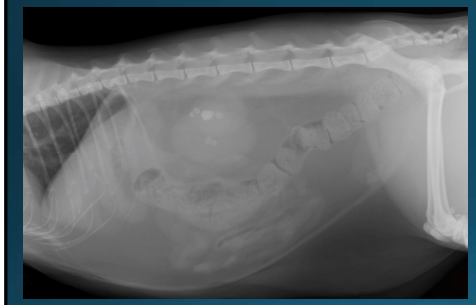

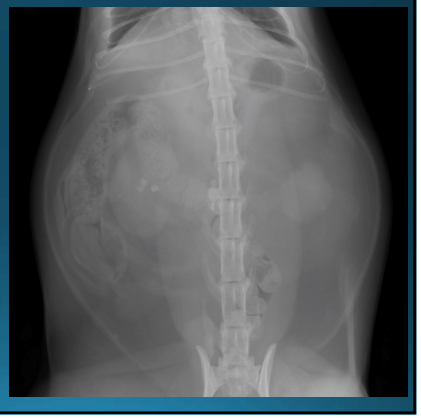

右腎結石
尿管結石→おそらく右尿管だが、変位している可能性
左腎は萎縮し、不整形

画像検査

両腎とも腎盂は拡張（右腎でより重度）
左腎は萎縮腎で、おそらく機能していない

画像検査

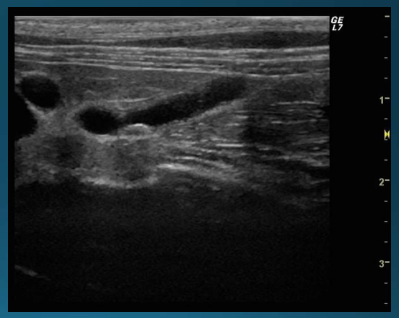

右側尿管拡張、結石確認

開腹手術

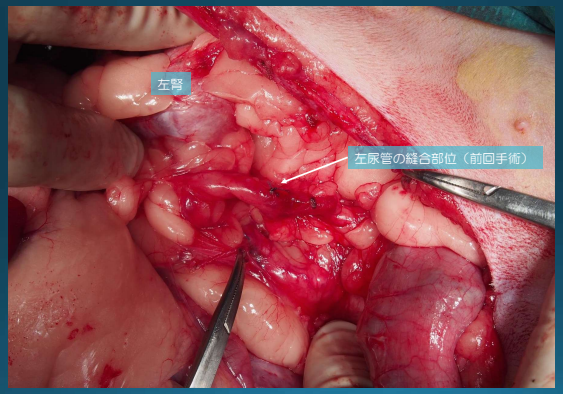

開腹手術

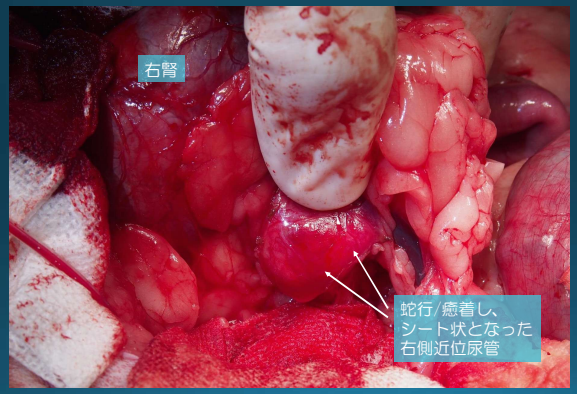

開腹手術

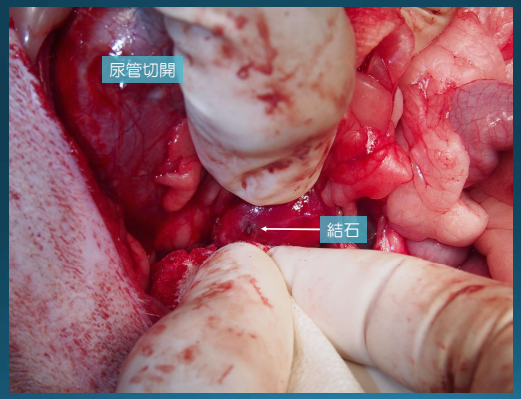

開腹手術

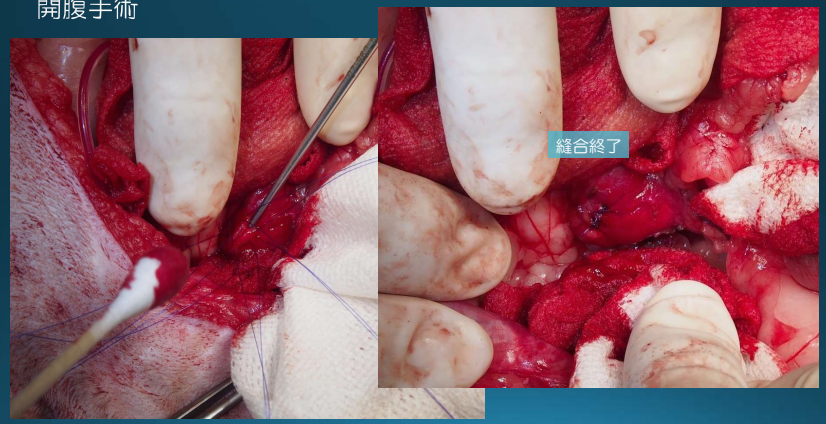

開腹手術

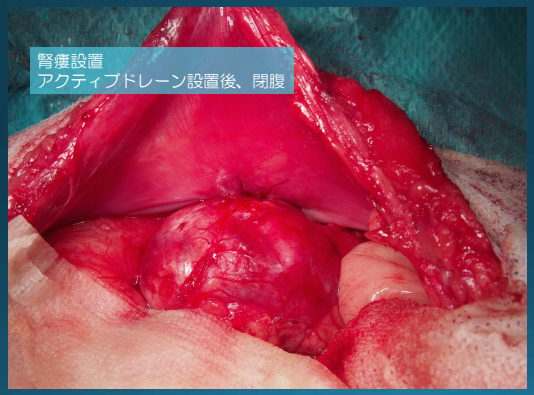

開腹手術

術後管理

●治療

静脈内輸液（細胞外液）
ペントシリン　30mg/kg　BID
ドブタミンCRI　5γ
ハンプCRI　0.05γ
カルベジロール　0.05mg/kg　BID

●モニタリング

ECG
尿量モニタ（尿道カテーテル＋腎瘻）

●尿量

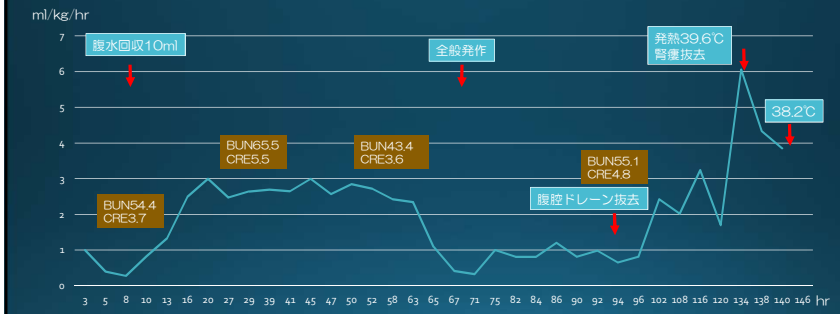

血液検査（手術10日後）

CBC

WBC	13600/mm3
Ht	18.9%
PLT	41.4万/mm3

血液生化学検査

ALT	34 U/L
AST	34 U/L
ALP	67 U/L
BUN	13.6 mg/dL
CRE	1.9 mg/dL
ALB	2.2 g/dL
TBIL	0.1 mg/dL

血液ガス検査（静脈）

pH	7.484
PCO2	34.2 Torr
PO2	25.2 Torr
Na	152.5 mEq/L
K	3.35 mEq/L
Cl	115.2 mEq/L
Ca	2.54 mEq/L
Lactate	1.1 mmol/L
HCO3	25.5 mmol/L
BE	1.8 mmol/L
AG	11.8 mmol/L

再診時の血液検査（手術18日後）

CBC

WBC	8600/mm3
Ht	24.4%
PLT	33.3万/mm3

血液生化学検査

BUN	23.9 mg/dL
CRE	2.2 mg/dL
ALB	2.8 g/dL

血液ガス検査（静脈）

pH	7.408
PCO2	43.9 Torr
PO2	29.9 Torr
Na	156.8 mEq/L
K	4.41 mEq/L
Cl	116.3 mEq/L
Ca	3.16 mEq/L
Lactate	1.2 mmol/L
HCO3	27.2 mmol/L
BE	2.3 mmol/L
AG	13.3 mmol/L

症例④

フレンチ・ブルドッグ
6才7ヶ月齢　未去勢オス

3日前から食欲廃絶
主治医受診。黄疸、肝酵素上昇を呈する
総胆管拡張および少量腹水貯留
6/1　肝外胆管閉塞／胆嚢破裂を疑い、当院紹介受診

BW 11.6kg
可視粘膜黄染、起立歩行可能。呼吸は僅かに速拍
一般状態はそれほど悪くない

血液検査（初診時）

CBC

WBC	9800/mm3
Ht	45.2%
PLT	38.1万/mm3

血液ガス検査（静脈）

pH	7.522
PCO2	35.7 Torr
PO2	29.8 Torr
Na	151.3 mEq/L
K	3.91 mEq/L
Cl	108.3 mEq/L
Ca	2.46 mEq/L
Lactate	1.3 mmol/L
HCO3	29.2 mmol/L
BE	6.2 mmol/L
AG	13.8 mmol/L

血液凝固系検査

PT	7.4 sec
APTT	17.5 sec
FIB	405 mg/dL

血液生化学検査

NH3	25 μg/dL
ALT	1912 U/L
AST	104 U/L
ALP	2134 U/L
BUN	9.2 mg/dL
CRE	0.4 mg/dL
ALB	4.0 g/dL
TP	6.6 g/dL
TBIL	2.3 mg/dL
Tcho	382 mg/dL
P	2.4 mg/dL
CK	86 U/L
V-Lip	33 U/L
CRP	3.4 mg/dL

レントゲン検査

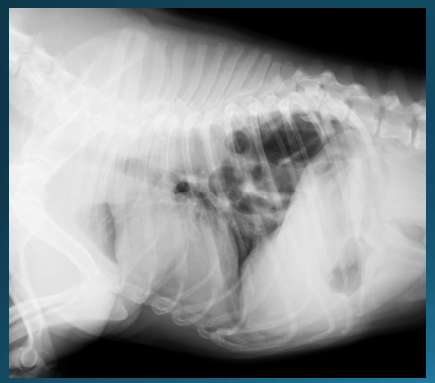

CT検査

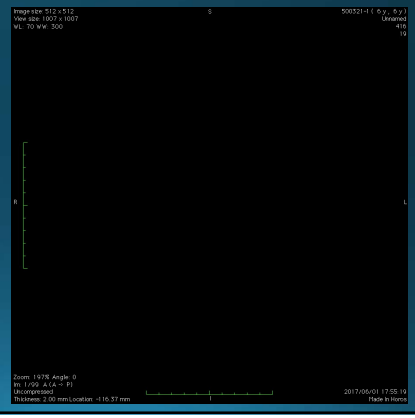

診断　**横隔膜ヘルニア**

十二指腸、近位空腸、回腸、盲腸、近位結腸が脱出

ヘルニア孔：肝臓の背側～脊椎直下におよぶ

横隔膜ヘルニア

胃および肝臓は脱出していない
総胆管開口部付近も脱出→それによる閉塞性黄疸

●外傷歴は本当にないのか、再度確認　→１才齢のとき、車との接触歴あり

→慢性脱出の急性増悪の可能性あり
→ヘルニア内容とヘルニア孔との癒着の可能性
→右肺後葉は長期間潰されていた可能性あり
→整復後、再膨張性肺水腫の懸念

外科手術

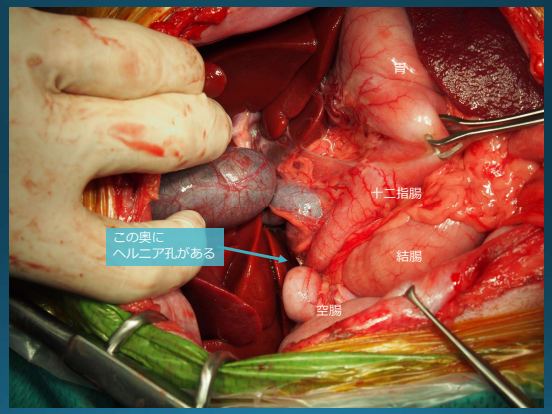

外科手術

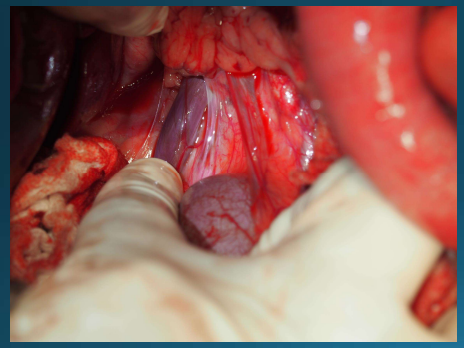

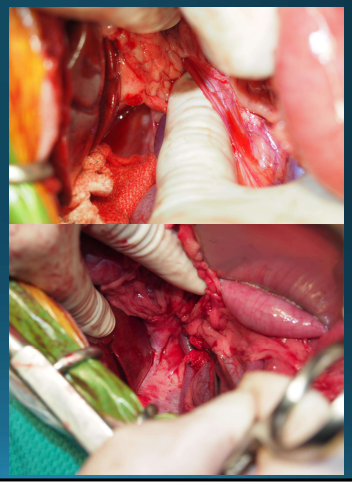

外科手術

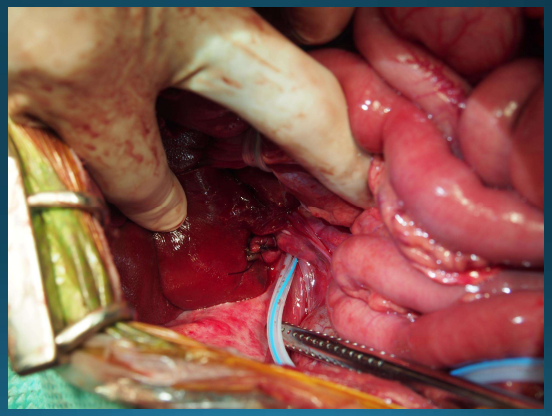

術後管理

●治療

静脈内輸液（細胞外液）
セフトリアキソン　30mg/kg　TID
オメプラゾール　1mg/kg　SID
ウリナスタチン　5万単位/head　BID
マロピタント　1mg/kg　SID
エンロフロキサシン　5mg/kg　SID
メトクロプラミドCRI　0.88mg/kg/day

レントゲン検査（手術直後）

血液検査（手術翌日）

CBC

WBC	5200/mm3
Ht	56.1%
PLT	35.7万/mm3

血液生化学検査

ALT	>1000 U/L
AST	67 U/L
ALP	1467 U/L
BUN	7.4 mg/dL
CRE	0.4 mg/dL
ALB	2.4 g/dL
TBIL	0.8 mg/dL
V-Lip	17 U/L

血液ガス検査（静脈）

pH	7.457
PCO2	41.6 Torr
PO2	29.1 Torr
Na	148.2 mEq/L
K	3.99 mEq/L
Cl	106.2 mEq/L
Ca	2.46 mEq/L
Lactate	1.9 mmol/L
HCO3	29.0 mmol/L
BE	4.5 mmol/L
AG	13.0 mmol/L

レントゲン検査

手術翌日

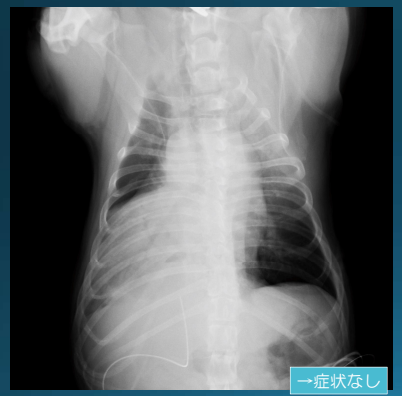

手術２日後

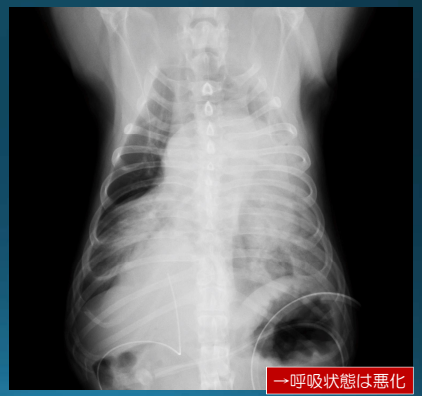

再拡張性肺水腫（再膨張性肺水腫）Reexpansion Pulmonary Edema :RPE

虚脱肺の再膨張後に出現する血管透過性亢進型の肺水腫

虚脱時の虚血により産生された活性酸素
炎症性メディエーター

再膨張の機械的伸展ストレス

→ 微小血管内皮の障害

↓

再膨張し肺血流が再開

↓

血管透過性亢進

●リスクファクター
・長期の虚脱期間
・虚脱の程度が高度

術後管理

再拡張性肺水腫（再膨張性肺水腫）Reexpansion Pulmonary Edema :RPE

●治療
肺水腫による呼吸不全への対応
hypovolemic shockへの対応
・ステロイド投与
・血漿製剤、ALB製剤
・ウリナスタチン、シベレスタットetc
・必要ならば呼吸管理

●追加治療
メチルプレドニゾロン CRI（≒46mg/kg/day）
フロセミド　0.5mg/kg　BID　　を追加
抗生剤　CTRX→IMPへと変更　　※数回の嘔吐後から呼吸状態が悪化

レントゲン検査

手術４日後

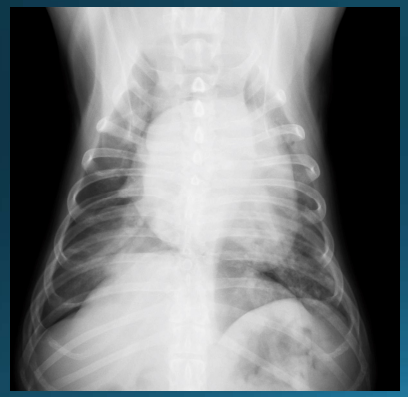

手術7日後

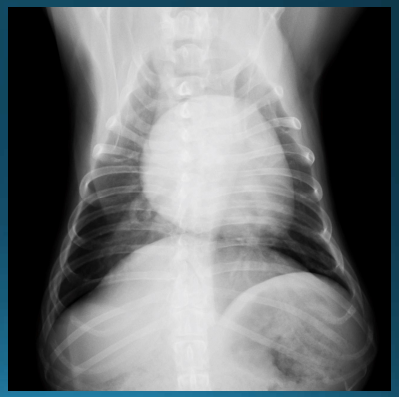

血液検査（手術6日後）

CBC

WBC	12000/mm3
Ht	38.3%
PLT	46.9万/mm3

血液生化学検査

ALT	307 U/L
AST	67 U/L
ALP	1064 U/L
BUN	15.0 mg/dL
CRE	0.3 mg/dL
ALB	3.0 g/dL
TBIL	0.7 mg/dL
V-Lip	491 U/L
CRP	2.3 mg/dL

血液ガス検査（静脈）

pH	7.449
PCO2	57.2 Torr
PO2	31.0 Torr
Na	145.0 mEq/L
K	4.23 mEq/L
Cl	97.0 mEq/L
Ca	2.46 mEq/L
Lactate	2.2 mmol/L
HCO3	39.1 mmol/L
BE	12.7 mmol/L
AG	9.8 mmol/L

症例⑤

チワワ
9才5ヶ月齢　去勢オス

本日より元気消失、食欲廃絶→ケイレン発作で近医受診。血糖値18mg/dL
糖を入れても血糖値が上がらないとのことで、当院紹介受診

BW 5.0kg
横臥状態、意識混濁。

２年前に低血糖(20mg/dL)を伴う群発発作歴あり。
MRI検査で発作の原因となる頭蓋内病変は確認されず
修正インスリングルコース比（AIGR）=299　　※AIGR>30でインスリノーマの可能性高い
→その後、逆に高血糖に。CT検査は希望されず

その半年後、CT検査実施→膵臓領域に疑わしい病変は認められず
高血糖持続、ケトン尿となっていたためインスリン投与開始

血液検査（初診時）

CBC

WBC	15000/mm3
Ht	49.3%
PLT	57.2万/mm3

血液ガス検査（静脈）

pH	7.299
PCO2	38.7 Torr
PO2	38.9 Torr
Na	150.7 mEq/L
K	3.00 mEq/L
Cl	107.7 mEq/L
Ca	2.50 mEq/L
Lactate	1.8 mmol/L
HCO3	18.4 mmol/L
BE	-7.3 mmol/L
AG	24.6 mmol/L

血液生化学検査

NH3	19 μg/dL
ALT	231 U/L
AST	235 U/L
ALP	1066 U/L
BUN	12.8 mg/dL
CRE	0.9 mg/dL
ALB	3.8 g/dL
TP	7.3 g/dL
TBIL	0.3 mg/dL
Tcho	440 mg/dL
P	6.0 mg/dL
CK	2000 U/L
V-Lip	58 U/L
CRP	1.3 mg/dL
GLU	20mg/dL

腹部超音波検査

右副腎の位置に
厚さ10.7mmの低エコー腫瘤

膵臓には腫瘤病変を認めず

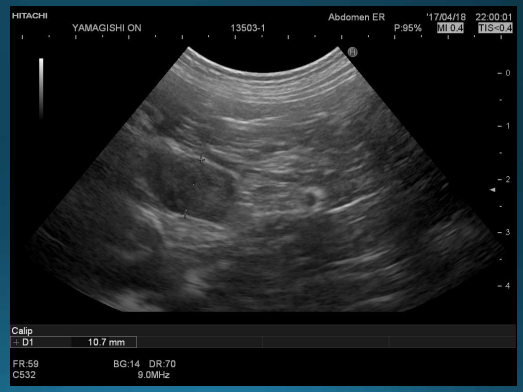

無麻酔CT検査

動脈相

平衡相

診断

無麻酔CT

スライスはかなり斜め切りで判断しづらいが、右副腎が腫瘤化している?

- 偶発所見（？非機能性の副腎腫瘍）
- 高血糖と関連？（ホルモン産生性腫瘍）

膵臓の領域に明らかな結節病変は認められず

さしあたり、明らかな外科適応病変は認められないと判断
飼い主様に、開腹下での探索を提案したが、希望されず

内科管理

●治療

静脈内輸液（細胞外液＋糖）：25%糖液で血糖値50mg/dL
プレドニゾロン　1mg/kg　SID
ガスター　1mg/kg　SID

＋

ステロイドと糖液では血糖維持が困難であったので、
グルカゴンCRI　0.3μg/kg/hr　を追加

＋

食餌をとれるようになったら、
ジアゾキシド25mgBID開始

その後、グルカゴンを漸減（0.06μg/kg/hrまで減量可能）
内科治療への反応は良好であった
再度、試験開腹を提案→了承された

外科手術

膵臓

右葉：著変認めず
左葉：肉眼的変化に乏しいが、
　　辺縁は硬結

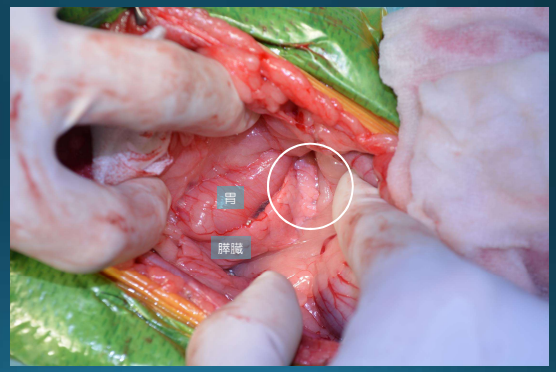

外科手術

→膵臓腫瘤切除

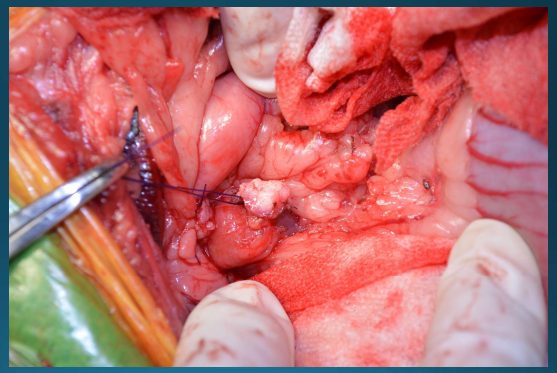

外科手術

膵臓腫瘤の背側に腫瘤病変。
リンパ節様の外観

門脈本幹と癒着し一体化。
剥離は不可能であった

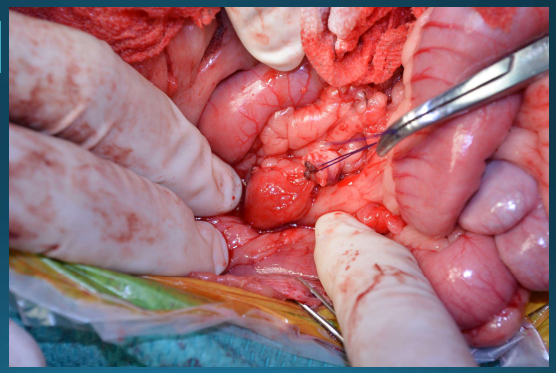

外科手術

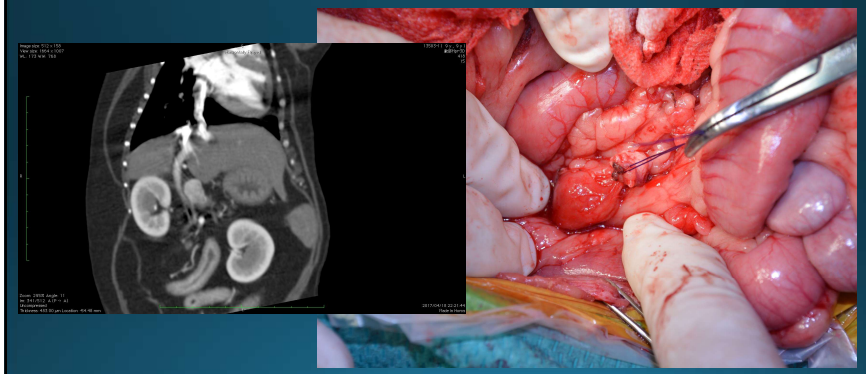

CT画像を再検討

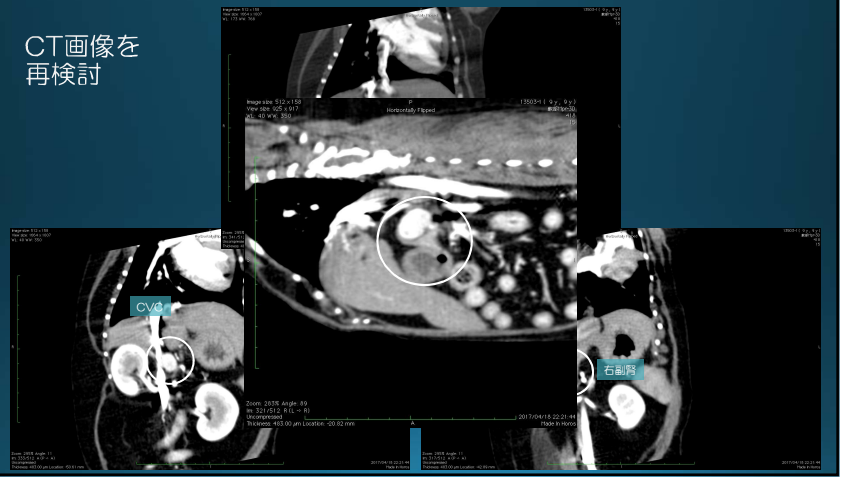

病理組織検査

リンパ管浸潤を伴う神経内分泌癌
（インスリノーマ）

血液検査（手術直後）

CBC

WBC	4900/mm3
Ht	28.9%
PLT	53.2万/mm3

血液生化学検査

BUN	6.3 mg/dL
CRE	0.2 mg/dL
ALB	1.8 g/dL

血液ガス検査（動脈）

pH	7.108
PCO2	64.4 Torr
PO2	328.2 Torr
Na	129.0 mEq/L
K	3.00 mEq/L
Cl	94.7 mEq/L
Ca	1.94 mEq/L
Lactate	6.2 mmol/L
HCO3	19.5 mmol/L
BE	-10.1 mmol/L
AG	14.8 mmol/L
GLU	455mg/dL

→しかし、翌日には血糖値は再び低下（58mg/dL）

術後管理

●治療

静脈内輸液（細胞外液＋糖）
ペントシリン　30mg/kg TID
ノルアドレナリ　0.1γ
グルカゴン　0.3μg/kg/hr
プレドニン　1mg/kg SID
ウリナスタチン　5万単位 BID
ガスター　1mg/kg SID
フェノバール 3mg/kg BID

※手術2日前に全般発作を起こしている

手術翌日の夜には給餌再開
ジアゾキシド　25mg BID
PB → ZNSに変更

入院管理

術後 短期間は低血糖が持続→その後、高血糖となる

電解質異常(低Na/低Cl血症)

→相対的アジソンの疑い？
ソルコーテフ投与するものの改善なし

電解質異常が是正された段階で退院となった

血糖値の推移

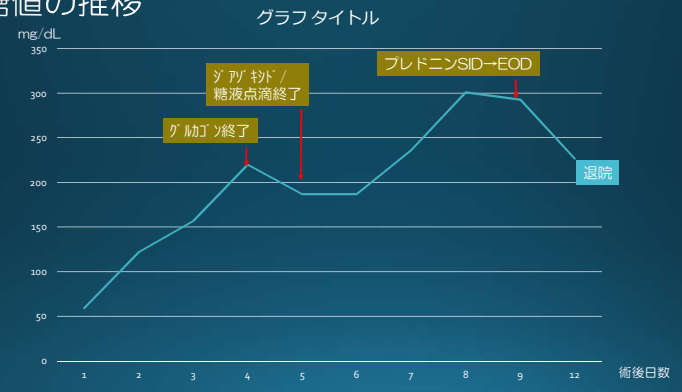

血液検査（手術20日後）

CBC
WBC　16100/mm3
Ht　34.4%
PLT　57.0万/mm3

血液ガス検査（静脈）

pH　7.413
PCO2　39.5 Torr
PO2　35.7 Torr
Na　147.5 mEq/L
K　4.18 mEq/L
Cl　104.3 mEq/L
Ca　2.64 mEq/L
Lactate　3.4 mmol/L
HCO3　24.8 mmol/L
BE　0.2 mmol/L
AG　18.4 mmol/L
GLU　40mg/dL

術後管理

●処方

ジアゾキシド　50mg BID
プレドニン　2.5mg BID
頻回給餌

↓

その後、低血糖徴候の頻度上昇（元気なくなり、給餌で改善する）
術後21日目～低血糖発作を起こすようになる
術後32日目　サンドスタチン 2μg/kg/sc BID開始
術後34日目　低血糖発作を頻発し、自宅で斃死